GPC
GUÍA DE PRÁCTICA CLÍNICA

REFERENCIA RÁPIDA

ACTUALIZACIÓN
2023

Prevención, diagnóstico y tratamiento de la **Fiebre manchada por *Rickettsia rickettsii* (FMRR)** en el primero y segundo nivel de atención

Catálogo Maestro de Guías de Práctica Clínica

GPC-SS-595-23

GOBIERNO DE MÉXICO | SALUD SECRETARÍA DE SALUD | SEDENA SECRETARÍA DE LA DEFENSA NACIONAL | MARINA SECRETARÍA DE MARINA

CSG CONSEJO DE SALUBRIDAD GENERAL | IMSS | ISSSTE INSTITUTO DE SEGURIDAD Y SERVICIOS SOCIALES DE LOS TRABAJADORES DEL ESTADO | PEMEX POR EL RESCATE DE LA SOBERANÍA | SNDIF SISTEMA NACIONAL PARA EL DESARROLLO INTEGRAL DE LA FAMILIA

Marina Nacional 60, piso 11, ala "B"
Colonia Tacuba, D.T. Miguel Hidalgo,
C. P. 11410, Ciudad de México.
www.gob.mx/salud/cenetec

Publicado por CENETEC
© Copyright **Secretaría de Salud**

Editor General
Centro Nacional de Excelencia Tecnológica en Salud

La guía de referencia rápida tiene como objetivo proporcionar al usuario las **recomendaciones clave** de la guía **Diagnóstico y tratamiento de las pacientes con tumores anexiales benignos**, seleccionadas con base a su impacto en salud por el grupo desarrollador, las cuales pueden variar en función de la intervención de que se trate, así como del contexto regional o local en el ámbito de su aplicación.

Para mayor información, se sugiere consultar la guía en su versión extensa de **"Evidencias y Recomendaciones"** en el Catálogo Maestro de Guías de Práctica Clínica, la cual puede ser descargada de Internet en: http://www.cenetec-difusion.com/CMGPC/ GPC-SS-595-23/ER.pdf

Debe ser citado como: **Diagnóstico y tratamiento de las pacientes con tumores anexiales benignos.** Guía de Práctica Clínica: Guía de Referencia Rápida: México, CENETEC; **2023** [fecha de consulta]. Disponible en: http://www.cenetec-difusion.com/CMGPC/ GPC-SS-595-23/RR.pdf

ISBN en trámite.

1. DIAGRAMAS DE FLUJO

1. Ruta diagnóstica. Estudios de laboratorio de mayor utilidad

Ruta para el diagnóstico de la Rickettsiosis

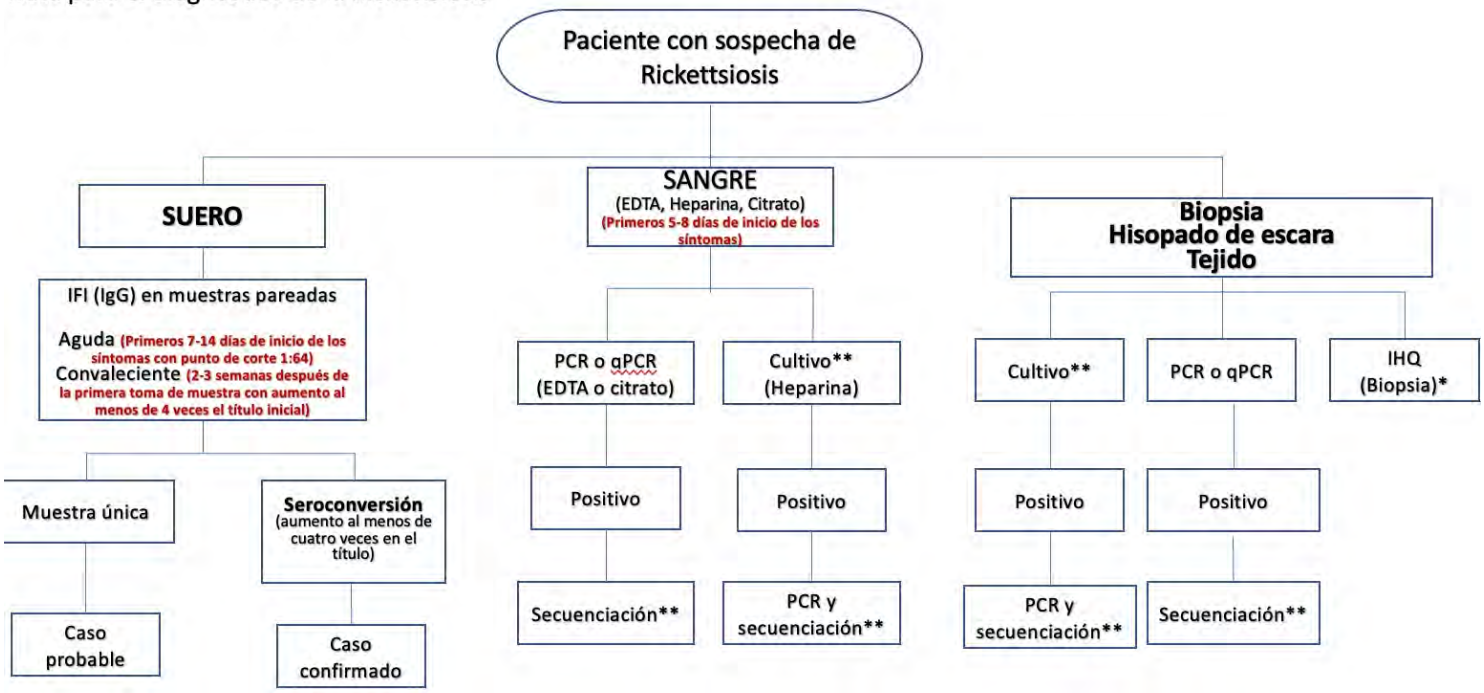

IFI (Inmunofluorescencia Indirecta), PCR (Reacción de la cadena polimerasa), qPCR (PCR tiempo real), IHQ (Inmunohistoquímica).
*Cuando se tenga acceso a la muestra y se cuente con Ac (anticuerpo) policlonal o monoclonal.
**Con fines de investigación.

2. FIEBRE MANCHADA por Rickettsia rickettsi

PREVENCIÓN

RECOMENDACIÓN CLAVE	GR*
Dado que no existe una vacuna eficaz para prevenir la fiebre manchada por *R. rickettsii* en humanos, disminuir la exposición a garrapatas y su eliminación correcta constituyen las mejores acciones preventivas para reducir la ocurrencia y dispersión de la enfermedad. Toda vez que *R. rickettsii* es transmitida a través de la saliva de las garrapatas y que se requieren varias horas de alimentación para que una garrapata infectada transmita la *R. rickettsii,* debe educarse a los pacientes para que retiren adecuadamente a las garrapatas adheridas al cuerpo.	**Débil a favor**
La fiebre manchada por *Rickettsia rickettsii* puede prevenirse mediante intervenciones apropiadas toda vez que la evidencia demuestra que el riesgo de adquirir una enfermedad transmitida por garrapatas se reduce 2.5 veces en los individuos, por lo que para disminuir el riesgo de infección por *R. rickettsii* es necesario que los médicos brinden información acerca de acciones específicas de protección personal como son el uso de repelentes, vestir ropa apropiada si se visitan áreas con infestación de garrapatas, así como, la búsqueda cuidadosa y eliminación correcta de las garrapatas adheridas al cuerpo. Estas medidas son de bajo costo y probada eficacia, por lo que son accesibles para la población general.	**Fuerte a favor**

DIAGNÓSTICO

RECOMENDACIÓN CLAVE	GR*
Las pruebas en tiempo real descritas mejoran significativamente la detección de *R. rickettsii* y otras *Rickettsia spp.*; son rápidas y específicas y tardan menos de una hora en completarse para identificar las especies de FMRR, en comparación con uno o dos días para las pruebas de secuencia de ADN y la PCR anidada tradicional. Si bien el tratamiento empírico de los casos sospechosos de FMRR es fundamental para prevenir resultados graves y fatales, las pruebas descritas serán útiles para el diagnóstico de FMRR, particularmente durante la etapa aguda de la enfermedad, y para el manejo del paciente al indicar el tratamiento adecuado para aquellos pacientes que no reciben tratamiento empírico. Por lo anterior, se recomienda que ante la sospecha clínica de rickettsiosis se tomen muestras al paciente y se envíen a los laboratorios de referencia o de investigación. **(Ruta diagnóstica)**	**Fuerte a favor**

La prueba de IFI es el método de referencia para el diagnóstico confirmatorio de fiebre manchada por *Rickettsia rickettsii* y otras rickettsiosis en México, pero su valor clínico es limitado y no debe usarse para guiar decisiones terapéuticas, pues su propósito es esencialmente para la vigilancia epidemiológica. También debe evitarse la interpretación diagnóstica basada en la detección de anticuerpos en una muestra única de suero, ya que podrían representar simplemente la exposición previa a diversas especies de *Rickettsia*. Aun así, se recomienda que, frente a la sospecha clínica, títulos de IgG ≥ 1:256 en una muestra única, son suficientes para establecer el diagnóstico probable de rickettsiosis. Para garantizar la utilidad de la IFI, siempre debe tomarse la primera muestra de suero entre el séptimo y décimo día tras el inicio de síntomas, y la segunda muestra entre los días 14 y 21 de la evolución clínica de los pacientes. **(Ruta diagnóstica)**	**Fuerte a favor**
Se sugiere que el diagnóstico molecular y serológico se apoye en laboratorios de instituciones hospitalarias públicas y de investigación. Así como, realizar la capacitación continua del personal involucrado en la reproducción de la prueba con el fin de minimizar los errores humanos de interpretación.	**PBP**
Se recomienda no emplear la reacción de Weil-Felix de forma rutinaria o alterna por la baja sensibilidad de la prueba en infecciones por *Rickettsia,* ya que puede desviar el diagnóstico al generar un resultado falso negativo, y con esto retrasar el inicio del tratamiento específico, por lo tanto, la enfermedad puede evolucionar de acuerdo a su historia natural y dar como resultado secuelas a largo plazo, así como desenlaces fatales. La limitada validez y confiabilidad no justifica que las instituciones y los pacientes inviertan en esta prueba, por lo que debería eliminarse de la batería de estudios para esta enfermedad.	**Fuerte en contra**

TRATAMIENTO

RECOMENDACIÓN CLAVE	GR*
La doxiciclina es el antibiótico de elección para los pacientes con sospecha clínica de FMRR. Tiene una eficacia probada en condiciones experimentales y clínicas para inhibir el crecimiento de *Rickettsia rickettsii*, y reducir las complicaciones médicas derivadas del daño endotelial sistémico, que ocurre cuando se retrasa su administración cinco o más días después del inicio de los síntomas. Todo médico que establezca el diagnóstico de sospecha de FMRR debe comenzar el tratamiento de acuerdo a las características de los pacientes y con la posología correcta.	**Fuerte a favor**

(Diagrama 4)	
El inicio de la doxiciclina se sustenta en la sospecha clínica de la FMRR y no debe basarse en ninguna prueba de laboratorio. En pacientes embarazadas o con alergia a las tetraciclinas, el antibiótico alternativo para tratar pacientes con sospecha de FMRR es el cloramfenicol.	**PBP**

TRATAMIENTO DE URGENCIA

RECOMENDACIÓN CLAVE	GR*
Se debe de integrar un diagnóstico presuntivo acorde a los síntomas más comunes y los más específicos, no esperar los resultados de laboratorio para realizar el diagnóstico e iniciar el tratamiento, pues el retraso de este aumenta el riesgo de muerte. Se debe iniciar el tratamiento ante una fuerte sospecha antes del día cinco del inicio de los síntomas. **(Cuadro 2)**	**Fuerte a favor**
Por consenso de expertos se recomienda que ante la sospecha de FMRR, el diagnóstico se base principalmente en el cuadro clínico y en el antecedente de exposición previa a garrapatas transmisoras de la enfermedad; y que el inicio del tratamiento no debe esperar el resultado de una prueba positiva de laboratorio, ya que esta solo confirma la enfermedad, y retrasa el tratamiento, lo que genera un incremento en las complicaciones sistémicas, lo cual pone en peligro la integridad y la vida del paciente.	**PBP**
En embarazadas que habitan en zonas endémicas para FMRR y por el riesgo de complicaciones, se recomienda integrar un diagnóstico presuntivo acorde a los síntomas más comunes cefalea, fiebre repentina, debilidad, fatiga, náuseas, vómitos y fotofobia (primeros síntomas), y los más específicos al realizar el interrogatorio dirigido y la búsqueda intencionada de manifestaciones por aparatos y sistemas de FMRR para otorgar el tratamiento con doxiciclina de acuerdo al esquema necesario e identificar tempranamente las complicaciones; así como, realizar el diagnóstico diferencial con otras enfermedades virales. **(Cuadro 2)**	**Fuerte a favor**

*Grado de Recomendación

3. CUADROS O FIGURAS

Cuadro 1. MANIFESTACIONES CLÍNICAS DE LA FMRR

MANIFESTACIONES CLÍNICAS TEMPRANAS Y TARDÍAS	
TEMPRANA **1 a 6 días**	**TARDÍA** **> 6 días**
Exantema La erupción aparece como pequeñas máculas eritematosas que palidecen a la digitopresión, inicia en las muñecas y en los tobillos, aparece comúnmente de dos a cinco días después del inicio de la fiebre. El sarpullido ocurre en 60 a 80 % de los pacientes al tercer día de la enfermedad. En etapas tempranas, 80% de los pacientes con FMRR confirmada no muestran erupción en las palmas de las manos o las plantas de los pies, por lo que no debe buscarse su presencia en esta fase.	**Manifestaciones cutáneas** El exantema se propaga en forma centrípeta y afecta los brazos, las piernas y el tronco. Después de una semana, el exantema se presenta en forma maculopapular con petequias centrales. Un signo característico de daño endotelial sistémico que presentan los pacientes a partir del 4° al 5° día, es la presencia de petequias en las palmas de las manos y/o en las plantas de los pies. Esta es una señal de retraso diagnóstico. La necrosis de la piel y la gangrena pueden ocurrir con daño tisular continuo. Otros hallazgos cutáneos incluyen úlceras a lo largo de la mucosa, ictericia e hiperpigmentación postinflamatoria.
Fiebre Aparece en los primeros dos días de evolución en 99 a 100% de los casos; la temperatura es con frecuencia mayor a 38 °C, y es de difícil control. **Neurológico** En los primeros tres días de evolución, la tríada clásica de fiebre, dolor de cabeza y erupción cutánea está presente en solo 3% de los pacientes.	**Neurológico** La tríada clásica de fiebre, dolor de cabeza y erupción cutánea está presente en 70% de los pacientes a las dos semanas. Las complicaciones neurológicas ocurren en 40% de los pacientes y puede incluir letargo, meningismo, ceguera cortical, convulsiones, parálisis de los nervios craneales, confusión, fotofobia o psicosis. La cefalea, con frecuencia es grave, ocurre en más de 80% de los casos informados. La conjuntivitis es la anomalía ocular más común (30% de los pacientes); también pueden

	presentar edema óptico, oclusión arterial retiniana, hemorragia retiniana e ingurgitación venosa retiniana. La afectación muscular con necrosis puede dar lugar a rabdomiólisis. La enfermedad crítica se caracteriza por coagulación intravascular diseminada y síndrome de dificultad respiratoria aguda.
Malestar general Usualmente ocurre antes de la presencia de la fiebre y de la cefalea, en forma de mialgias y artralgias, así como disminución del apetito.	**Cardiopulmonar** Las manifestaciones cardiopulmonares pueden incluir miocarditis, insuficiencia cardíaca congestiva, arritmias y neumonía, pero son raras en pacientes que reciben tratamiento temprano. Las complicaciones generalmente ocurren después de cinco días del inicio de los primeros síntomas, aunque en casos graves pueden ocurrir tempranamente en el curso de la enfermedad .
Otros síntomas Especialmente los niños pueden presentar vómitos y diarrea, y los más pequeños irritabilidad.	**Gastrointestinal** La hepatomegalia se encuentra en el examen físico en 25% de los pacientes, con dolor abdominal y sensibilidad aumentada en 52% de los pacientes, que puede confundirse con apendicitis aguda.

Gottlieb, M., Long, B., & Koyfman, A. (2018). The Evaluation and Management of Rocky Mountain Spotted Fever in the Emergency Department: a Review of the Literature. The Journal of Emergency Medicine, 55(1), 42–50. doi:10.1016/j.jemermed.2018.02.043

Cuadro 2. Manifestaciones clínicas de la FMRR (porcentaje de presentación)

MANIFESTACIONES CLÍNICAS	PORCENTAJE (%)	
	Pediátricos (<19 años de edad)	**Adultos**
Fiebre	99.4 a 100	94 a 100
Cefalea	91	86 a 94
Mialgias	88	61.6 a 92
Artralgias	76	53
Artritis	5	7
Dolor retro ocular	NR	10.8
Eritema	80	43.2 a 55
Purito	NR	18.3
Vómitos	52	42.2 a 44
Náuseas	57	48.2 a 56
Escalofríos	36	36.1 a 50
Fotofobia	NR	10.2
Dolor abdominal	NR	45.4 a 52
Diarrea	21	24.7 a 29
Conjuntivitis	NR	14.4
Congestión nasal	NR	14.3
Tos	NR	24.9
Faringitis	NR	20.5
Rinitis	NR	13.9
Hepatomegalia	NR	8.9 a 25

Esplenomegalia	NR	4
Adenomegalias	NR	2.2
Ictericia	4	5.2-9
Hemorragia	7	9 a 11.4
Convulsiones	6	4.2 a 5
Disnea	13	19
Desorientación	13	18
Estupor	9	12
Letargia	10	8
Choque	11	6

NR: No reportado

Gottlieb, M., Long, B., & Koyfman, A. (2018). The Evaluation and Management of Rocky Mountain Spotted Fever in the Emergency Department: a Review of the Literature. The Journal of Emergency Medicine, 55(1), 42–50. doi:10.1016/j.jemermed.2018.02.043

Cuadro 3. TÉCNICAS DIAGNÓSTICAS DE LABORATORIO

Técnica	Muestra	Condiciones de toma y envío	Criterios de aceptación
IFI	Suero	*Primera muestra:* Se toma en la etapa aguda de la enfermedad (≥14 días) *Segunda muestra:* Se toma después de 2 semanas respecto a la primera y antes de 2 meses de iniciados los síntomas	- Volumen mínimo 500 microlitros. - Muestra no debe estar hemolizada, lipémica o contaminada - Tubo de plástico o material irrompible, con cierre hermético.
PCR	Sangre total	El paciente debe cursar la etapa aguda de la enfermedad, esto es primordialmente la primera semana de inicio de los síntomas. Si la situación del paciente es muy grave o crítica la muestra se puede tomar hasta los 14 días de evolución del cuadro clínico.	- Volumen de 3 a 5 mililitros - Anticoagulante, citratos o EDTA - Tubo de plástico o material irrompible, con cierre hermético.
	Tejido u órgano proveniente de necropsia	Cualquier tejido u órgano, preferentemente hígado, pulmón, riñón o bazo.	- Tamaño: 3 x 3 x 1 cm - Contenido en solución salina fisiológica estéril, en envase estéril de plástico (o material irrompible) con boca ancha, tapa de rosca y cerrado herméticamente
	Biopsia	Biopsia cutánea de las lesiones maculopapulares, vesículas o escara de la picadura de la garrapata, raspado con hisopo de la escara, vesículas o contenido de lesiones maculopapulares (retirar la costra de la escara y colocarla en un tubo estéril con tapón de rosca, girar	-Biopsia aproximadamente de 3 mm de diámetro - 1 a 2 hisopos estériles por escara - Enviar en seco en envase estéril de plástico o

		vigorosamente un hisopo de algodón estéril y seco en la base de la lesión de 5 a 6 veces en un ángulo de 50° a 60°, colocar el hisopo en un tubo estéril de plástico, con tapa y enviar (lesión seca: se puede humedecer con gasa estéril y solución salina fisiológica estéril). Toma de muestra en la etapa aguda (primera semana), en pacientes graves hasta los 14 días de evolución.	material irrompible, herméticamente cerrado.
	Líquido cefalorraquí-deo	No es la muestra ideal (solo si es la única muestra disponible). Toma de muestra en la etapa aguda (primera semana), en pacientes graves hasta los 14 días de evolución.	- Volumen mínimo 500 microlitros - Enviar en tubo de plástico o material irrompible, cerrado herméticamente.

Diagrama 1. Colecta y manejo de muestras para el diagnóstico de *Rickettsia*

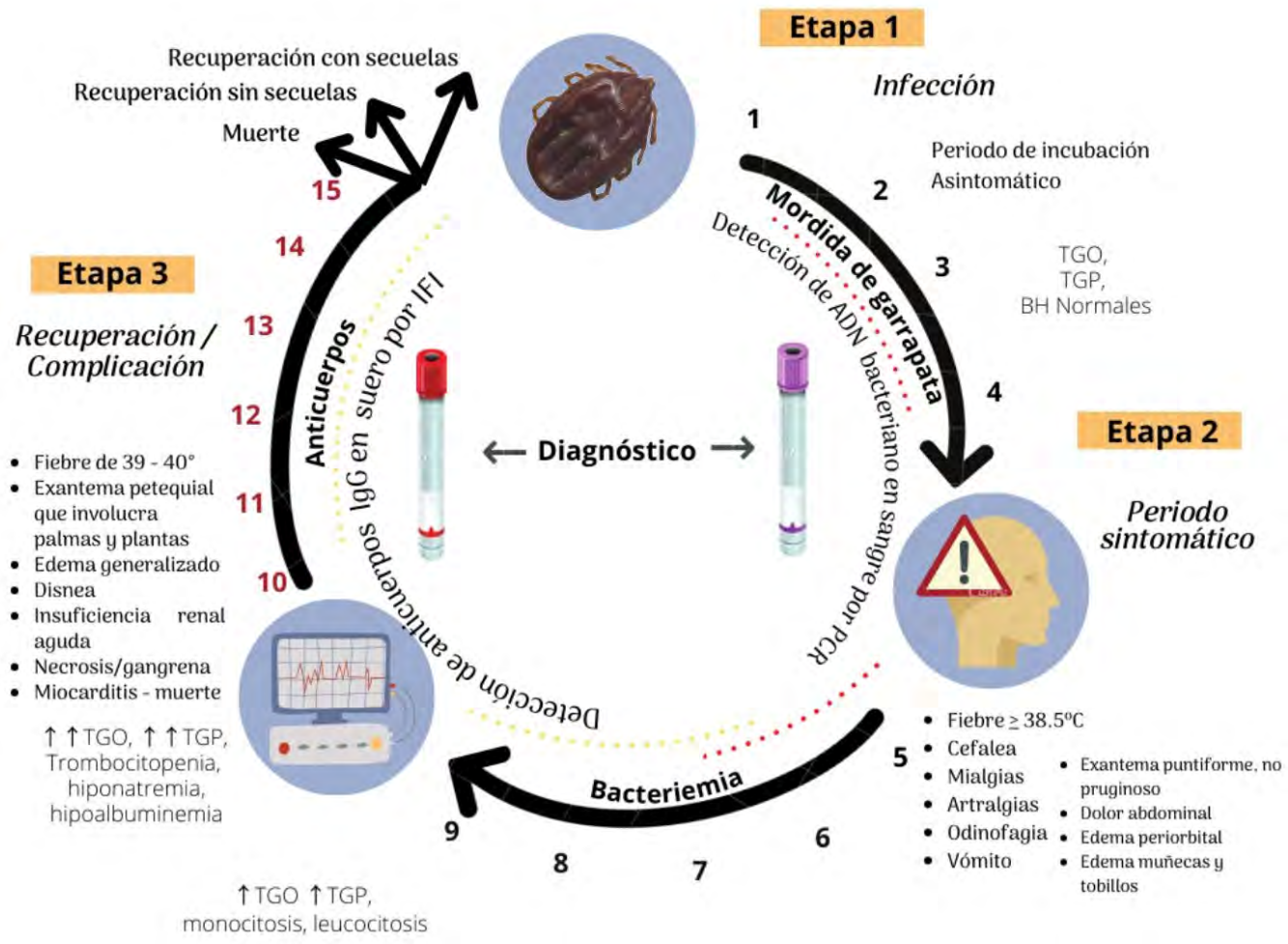

Diagrama elaborado por Dra. Karla Rossanet Dzul Rosado, Universidad Autónoma de Yucatán.

Diagrama 2. Sensibilidad y especificidad de las pruebas de laboratorio

Inoculación	Invasión			Inicio							
1	2	3	4	5	6	7	8	9	10	11……	15
Mordida de garrapata, escara				Bacteriemia					Anticuerpos		
Diagnóstico											
Precoz				Oportuno					Tardío		
Asintomático				Fiebre sin origen, cefalea, mialgias, artralgias, odinofagia, vómito, tos, dolor abdominal, edema, ictericia, exántema					Lesiones al endotelio vascular e isquemia distal que afecta a todos los órganos, ocasionando insuficiencia renal, hepática, respiratoria, edema cerebral		
TGO, TGP, BH Normales				↑TGO ↑TGP, monocitosis, leucocitosis.					↑↑TGO, ↑↑TGP, plaquetopenia, leucopenia		

Elaborado por la M.C. Marcia Leyva Gastelum, Servicios de Salud de Sonora.

Diagrama 3. Historia Natural de la FMRR

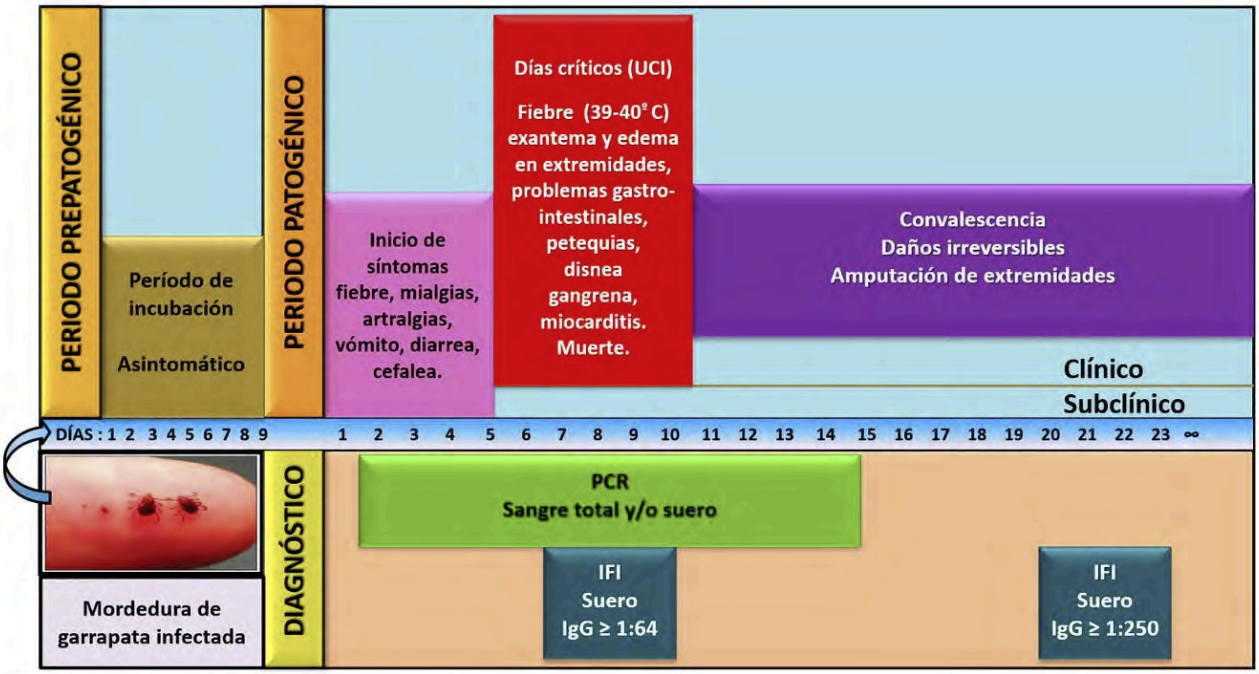

Elaborado por la M.C. Marcia Leyva Gastelum, Servicios de Salud de Sonora.

Diagrama 4. Tratamiento

Dosis de la Doxiciclina/Duración para FMRR

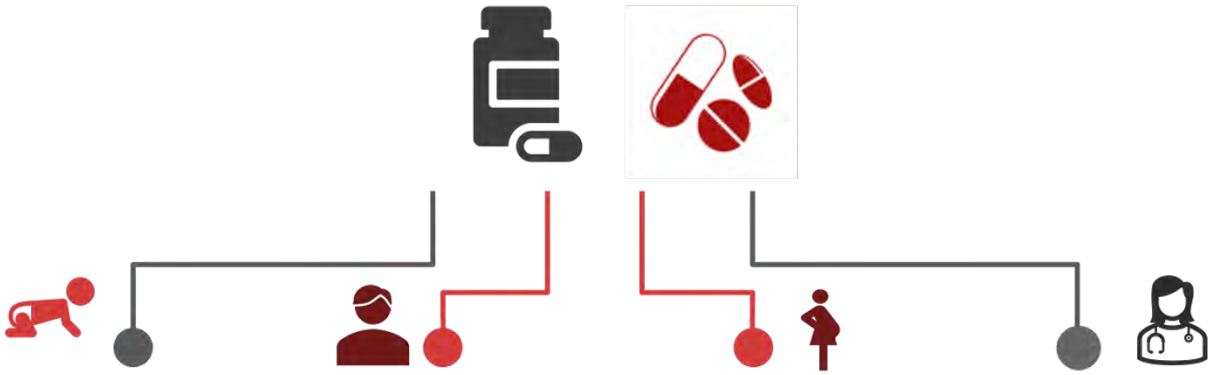

Niño < 45 kg
- 2.2 mg/kg/día, c/12 h
- Por VO o IV
- Por 5 días (ó 3 días posteriores a la disminución de la fiebre)

Adulto o niño ≥ 45 kg
- 100 mg c/12 h
- Por VO o IV
- Por 5-10 días

Embarazo o alergia a tetraciclina que amenaza la vida*
Dosis de adulto

*Consulta con infectólogo, pero en los casos severos la doxiciclina es justificada

*En casos raros, cloranfenicol puede considerarse como alternativa, pero los pacientes tienen un mayor riesgo de resultados adversos y/o fatales

Biggs HM et al. CDC, 2016; Paddock CD et al., 2017

Doxiciclina en los niños pequeños

- La fórmula oral es necesaria—casos de FMRR ocurren frecuentemente en niños < 5 años
- Preparar doxiciclina 100 mg (cápsula o tableta) con líquidos o alimentos para los niños pequeños

Grupo de edad	Medicamento	Dosis
Adultos y niños ≥ 45 kg	Doxiciclina Cloranfenicol	100 mg dos veces por día 12.5 mg/kg cada 6 horas
Niños < 45 kg	Doxiciclina Cloranfenicol	2.2 mg/kg dos veces por día 6.25 mg/kg cada 6 horas

Para preparar la doxiciclina líquida para niños: en 5 ml de agua disolver 100 mg de doxiciclina. Usar proporcionalmente de acuerdo al peso del niño, por ejemplo, si pesa 10 kg requiere 22 mg de doxiciclina, por lo que se le administrará 1.1 ml de la solución preparada. Use una jeringa para hacer la medición
5 ml – 100 mg
x ml – 22 mg

Biggs HM et al. CDC, 2016

Imagen 1. Máculas

Máculas (1 a 5 mm) de color rosa pálido en el tórax de un paciente en su 4° día de evolución. El diagnóstico de FMRR fue confirmado mediante prueba de reacción en cadena de la polimerasa en punto final. Se aprecia el evento incidental de una garrapata adulta adherida a su cuerpo.

Foto cortesía del Dr. Gerardo Álvarez Hernández, Departamento de Medicina y Ciencias de la Salud. Universidad de Sonora.

Imagen 2. Exantema maculopapular en palmas por *Rickettsia rickettsii*.

Foto cortesía del Dr. Gerardo Álvarez Hernández, Departamento de Medicina y Ciencias de la Salud. Universidad de Sonora.

El exantema maculopapular que involucra palmas es una señal de evolución de la enfermedad más allá del 5° a 7° día tras el comienzo de síntomas.

Imagen 3. Evolución del exantema maculopapular sin manejo temprano con doxiciclina.

Foto cortesiía del Dr. Gerardo Álvarez Hernández, Departamento de Medicina y Ciencias de la Salud. Universidad de Sonora.

La importancia de la sospecha temprana. En la foto A, se aprecia un exantema maculopapular discreto en un paciente pediátrico en su sexto día de evolución, sin inicio temprano de doxiciclina. En la foto B, se observan manifestaciones graves de la FMRR en el mismo paciente, en su tercera semana de evolución.

Imagen 4. Gangrena digital por *Rickettsia rickettsii*

Foto cortesía del Dr. Gerardo Álvarez Hernández, Departamento de Medicina y Ciencias de la Salud. Universidad de Sonora.

Imagen 5. Incremento de la permeabilidad vascular en la FMRR provoca edema tisular

Foto cortesía del Dr. Gerardo Álvarez Hernández, Departamento de Medicina y Ciencias de la Salud. Universidad de Sonora.

En la foto A, se observa edema periorbitario bilateral en una paciente pediátrica en su sexto día de evolución. En la foto B, se muestra el edema en el dorso de la mano en otro paciente pediátrico en el séptimo día de evolución; además tiene un exantema petequial típico.

Imagen 6. Corte histológico de bazo con bacilo, y de testículo con daño vascular

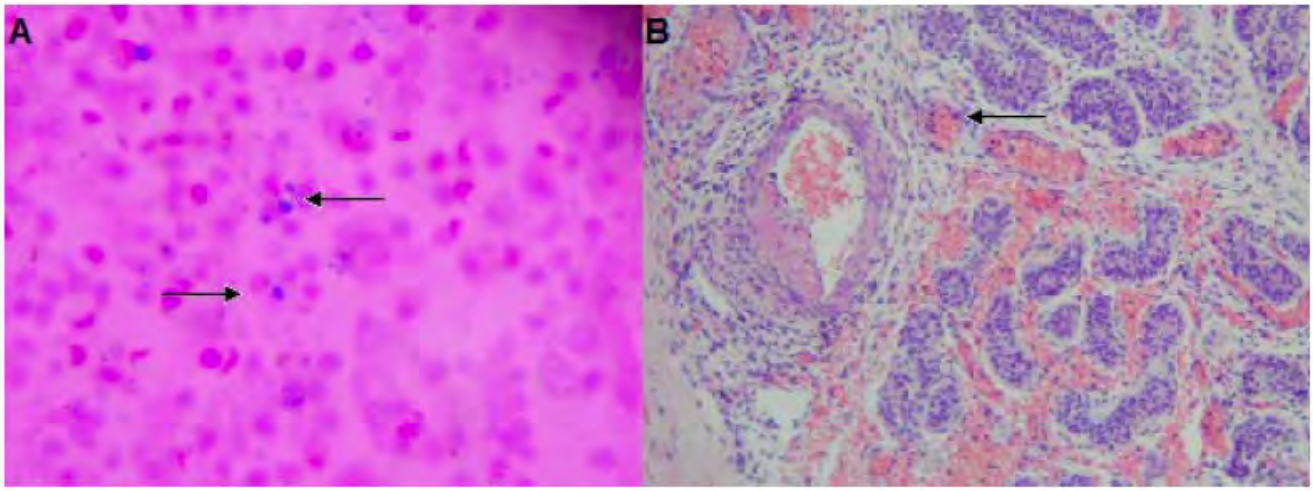

A. Corte de bazo; las flechas muestran el bacilo teñido en color azul. Tinción de Pinkerton, 100X. **B.** Corte de testículo: la flecha muestra el daño vascular. Hematoxilina y eosina, 100X.

Foto cortesía del Dr. Gerardo Álvarez Hernández, Departamento de Medicina y Ciencias de la Salud. Universidad de Sonora.

Delgado-De La Mora J, Licona-Enríquez JD, Leyva-Gastélum M, Delgado-De La Mora D, Rascón-Alcantar A, Álvarez-Hernández G. Una serie de casos fatales de fiebre manchada de las Montañas Rocosas en Sonora, México. Biomédica 2018;38:69-76. Doi:https://doi.org/10.7705/biomedica.v38i0.3507