MÉXICO
GOBIERNO DE LA REPÚBLICA

SALUD
SECRETARÍA DE SALUD

SEDENA
SECRETARÍA DE LA DEFENSA NACIONAL

SEMAR
SECRETARÍA DE MARINA

GUÍA DE PRÁCTICA CLÍNICA GPC

Actualización
2014

Atención del paciente con esguince cervical en el Primer Nivel de Atención

Guía de Referencia Rápida

Catálogo Maestro de Guías de Práctica Clínica: SS-008-08

Consejo de Salubridad General
IMSS
ISSSTE
DIF Nacional
PEMEX

Índice

1. **Clasificación** 3
2. **Definición y Contexto** 4
3. **Historia Natural del <Padecimiento>** 5
4. **Escalas de Clasificación Clínica** 9
5. **Diagramas de Flujo** 10

1. Clasificación

CIE-10: S13.4 ESGUINCE Y TORCEDURAS DE LA COLUMNA CERVICAL

GPC: ATENCIÓN DEL PACIENTE CON ESGUINCE CERVICAL EN EL PRIMER NIVEL DE ATENCIÓN

2. Definición y Contexto

Esguince cervical

Esguince cervical o síndrome de latigazo (whiplash) es el resultado de una lesión combinada entre extensión/flexión de los tejidos blandos de la columna cervical, que ocasiona lesión de ligamentos con estiramiento de los músculos de la columna cervical debido a mecanismo de aceleración y desaceleración de energía transmitida al cuello.

3. Historia Natural del <Padecimiento>

EVALUACIÓN

El médico familiar corrobora clínicamente el diagnóstico de esguince cervical y lo clasifica en grados de acuerdo a la clasificación de Quebec Task Force, que se muestra en el Cuadro I. .

Los signos clínicos típicos son dolor en el cuello, espasmo en los músculos paraespinales y esternocleidomastoideo. El dolor del cuello generalmente se desarrolla inmediatamente después del accidente y puede incrementar en pico de 1 a 2 días después del evento.

- Dolor en la espalda baja y entre las escápulas
- Limitación de los grados de movilidad del cuello
- Cefalea, vértigo, mareo, visión borrosa
- Entumecimiento de hombros y brazos. Parestesia y debilidad en piernas y brazos, dependiendo de la presencia y del sitio de alguna contusión medular
- Existe edema retrofaríngeo y disfagia
- Insomnio (ansiedad general y ansiedad al viajar en auto) o depresión
- Debilidad en las piernas, reflejos hiperactivos en los tendones de las piernas, respuesta plantar exagerada

Se consideran síntomas agregados al esguince cervical:

- Mareo
- Vértigo
- Cefalea
- Acúfenos
- Sordera
- Fosfenos
- Disfagia
- Dolor en mandíbula
- Dolor en hombro o en dorso
- Inestabilidad emocional

Esta última se presenta en 44% de los casos con grado I (clasificación Quebec Task Force), en 20% con grado II y en 16% con grado III (ver Cuadros I y II)

ESTUDIOS DE IMAGEN

Los estudios radiológicos simples se solicitan para descartar lesiones óseas o degenerativas, ya que existe evidencia de que los cambios radiológicos observados en la curvatura fisiológica de la

columna cervical (rectificación o inversión de la lordosis) no siempre se correlacionan con el mecanismo de lesión o grado del esguince, pues su origen puede deberse a defectos posturales (The Canadian C-Spine Rule).

Instrucciones de uso de las reglas:

1. Definir si existe algún factor alto de riesgo.

   Factores de alto riesgo
   - Mayores de 65 años de edad
   - Parestesia en extremidades
   - Mecanismo peligroso de lesión (caída de escaleras de 90 cm aprox. o cinco escalones. Bajar de forma axial con la cabeza, por ej: durante el buceo. Una colisión o expulsión por un vehículo automotor a alta velocidad <100 km/h. Un golpe por un vehículo motorizado para recreación. Una colisión en bicicleta)
   - Si es el caso, se debe solicitar estudio RX de columna cervical

2. Definir los factores de bajo riesgo que permitan mover el cuello. Si estos factores no están presentes, y la sintomatología es más severa, se debe solicitar Rx.

   Factores de bajo riesgo
   - Una simple colisión en la parte posterior del vehículo (excluyen ser empujado en el tráfico, ser golpeado por autobús o un camión pesado, arrollamiento o golpe por vehículo a velocidad alta)
   - Permanecer sentado mientras se consigue cama en el servicio de urgencias
   - Caminar todo el tiempo
   - Retraso del dolor de cuello (no inmediato)
   - Estado ambulatorio todo el tiempo

3. Ausencia de relajación de músculos de la columna cervical

4. Evaluar la rotación del cuello en 45° en personas que hayan presentado estos factores de bajo riesgo. Si pueden rotar 45° el cuello hacia la derecha y a la izquierda, no requieren Rx de cuello; si no pueden rotar, sí lo requieren.

DIAGNÓSTICO

Técnicas de imagenología especializadas:

1. Esguince Grado I y II
   - No hay ninguna indicación para estudios de imagenología especializadas (tomografía, resonancia magnética, mielografía, discografía, etc.)
2. Esguince Grado III

- Las técnicas de imagenología especializadas se pueden indicar en pacientes con esguince Grado III, previo estudio clínico del paciente, por ej: datos de compresión de médula espinal, raíz y nervio periférico

3. Exámenes especializados
    - En caso de que el paciente presente datos de daño neurológico central o periférico, se debe indicar estudio de potenciales evocados y electromiografía
4. No se debe realizar de forma indiscriminada radiografías de columna cervical, a excepción de cuando se sospeche luxaciones o fracturas (déficit neurológico)

TRATAMIENTO

Metas de tratamiento en cada fase:

Fase I. Del inicio a los 4 días. Reducir dolor, disminución de cargas.

Fase II. De 4 días a 3 semanas. Se incrementará la actividad del paciente y el manejo de cargas se aumentará en forma gradual.

Fase III. De 3 a 6 semanas. Se continuará incrementando actividad física y manejo de cargas.

Fase IV. De 6 semanas a 3 meses. Si su recuperación de ha retrasado se deberá continuar incrementando actividad física y manejo de cargas, hasta alcanzar su máxima capacidad funcional.

Tratamiento no farmacológico

- Brindar información al paciente acerca de su padecimiento
- Indicar ejercicios activos comedidos para mantener la movilidad de cuello
- Frío en las primeras 72 horas
- Calor superficial local después de las 72 horas
- Recomendaciones posturales
- Incrementar en forma progresiva actividad física y manejo de cargas

Medidas que deben evitarse

- Uso de collarín en esguince Grado I
- Reposo absoluto
- Cirugía (excepto en complicaciones Grado IV)
- Almohadas “cervicales”
- Inyecciones intratecal o intraarticular
- Antiinflamatorios esteroideos

Tratamiento farmacológico

El médico inicia el tratamiento farmacológico en pacientes con esguince cervical grado I o II. Deberá seleccionar uno de los siguientes esquemas:

- Naproxeno tabletas de 250 mg, dos cada 12 h, más paracetamol tabletas de 500 mg, 1 o 2 cada 8 horas

- Piroxicam tabletas de 20 mg, una cada 24 h, más paracetamol tabletas de 500 mg, 1 o 2 cada 8 horas
- Diclofenaco tabletas de 100 mg, una cada 24 h, más paracetamol tabletas de 500 mg, 1 o 2 cada 8 horas
- Agregar ranitidina tabletas de 150 mg, una cada 12 horas en caso de enfermedad ácido péptica

INCAPACIDAD

Tiempo de reintegración en relación con la actividad laboral del paciente			
Tipo de actividad laboral	Mínimo	Óptimo	Máximo
Sedentario	1	1	7
Ligero	1	3	7
Moderado	3	7	14
Pesado	3	21	28
Muy pesado	3	28	42

PRONÓSTICO

Factores que condicionan pronóstico desfavorable

- Sexo femenino
- Adolescentes
- Mayores de 65 años de edad
- Problemas laborales
- Esguince cervical previo
- DepresiónTexto> cuando aplique de acuerdo a la versión del RER

CRITERIOS DE REFERENCIA AL SEGUNDO NIVEL

Paciente con:

- Esguince Grados I y II con pobre respuesta al tratamiento prescrito
- Daño neurológico (III)
- Inestabilidad de columna (IV)
- Pérdida de la conciencia
- Comorbilidad

4. Escalas de Clasificación Clínica

Cuadro I. Evaluación de acuerdo con la clasificación canadiense dada por el *Task Force* de Quebec	
GRADO	**SINTOMATOLOGÍA**
0	Asintomático
I	Dolor cervical, espasmo, no signos físicos
II	Rigidez, dolor localizado
III	Síntomas, signos y clínica neurológica
IV	Lesión ósea: fractura/luxación

Cuadro II. Lesión neurológica cervical			
- Lesión neurológica a nivel C-5: debilidad del deltoides, disminución o ausencia del reflejo bicipital y disminución de la sensibilidad de cara externa del hombro y brazo - Lesión neurológica a nivel C6: debilidad de los extensores de la muñeca y disminución de la sensibilidad del antebrazo, pulgar y dedo medio - Lesión neurológica a nivel C7: debilidad de los flexores de muñeca, con reflejo del tríceps disminuido e hipostesia del dedo medio - Lesión neurológica a nivel C8: debilidad de los flexores de los dedos, alteración de la sensibilidad de la mitad distal del antebrazo, de los dedos anular y meñique			
Raíz	**Músculos afectados**	**Reflejo**	**Sensibilidad**
C-5	Deltoides	Bicipital	Superficie lateral del brazo
C-6	Extensor de la muñeca	Supinador largo	Superficie externa del antebrazo, y supinador largo pulgar, índice y mitad del dedo medio
C-7	Flexor de la muñeca	Tríceps	Cara externa del dedo medio
C-8	Flexor de los dedos	Ninguno	Región interna del antebrazo

5. Diagramas de Flujo

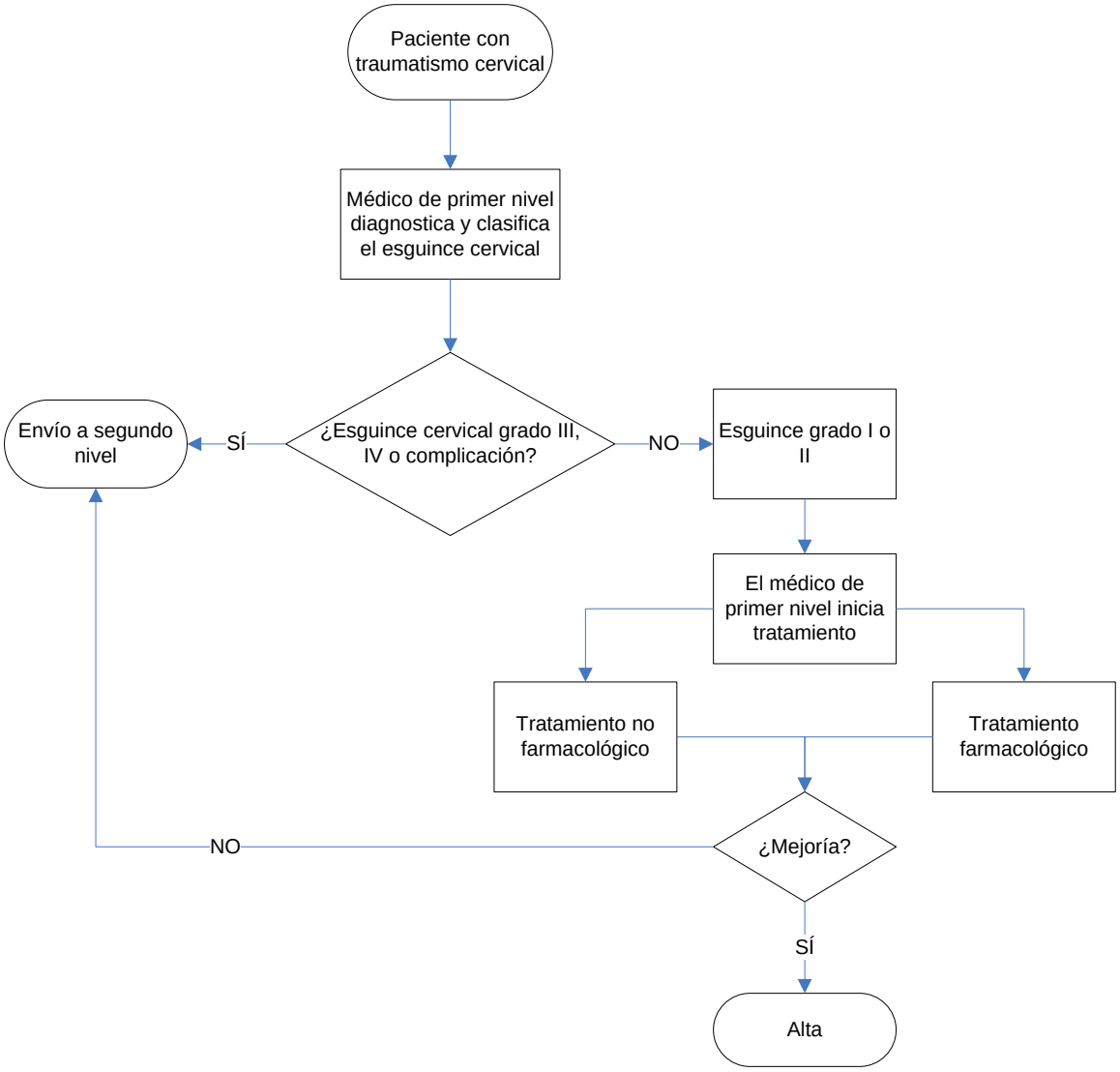

Avenida Paseo de La Reforma #450, piso 13,
Colonia Juárez, Delegación Cuauhtémoc,
C.P. 06600 México, D. F.
www.cenetec.salud.gob.mx

Publicado por CENETEC
© Copyright Secretaria de Salud

Editor General
Centro Nacional de Excelencia Tecnológica en Salud
2014

ISBN en trámite