

MÉXICO
GOBIERNO DE LA REPÚBLICA



SALUD
SECRETARÍA DE SALUD

SEDENA
SECRETARÍA DE
LA DEFENSA NACIONAL

SEMAR
SECRETARÍA DE MARINA

GUÍA DE PRÁCTICA CLÍNICA **GPC**

ABORDAJE DIAGNÓSTICO DE ANEMIAS HEMOLÍTICAS ADQUIRIDAS COOMBS NEGATIVO

GUÍA DE REFERENCIA RÁPIDA

CATÁLOGO MAESTRO DE GUÍAS DE PRÁCTICA CLÍNICA: IMSS-(#)-(AÑO [AA])

CSG
CONSEJO DE SALUBRIDAD
GENERAL



ISSSTE
INSTITUTO DE SEGURIDAD
Y SERVICIOS SOCIALES DE LOS
TRABAJADORES DEL ESTADO

DIF
Nacional



ÍNDICE

1. Clasificación	3
2. Definición y Contexto.....	4
3. Historia Natural del <Padecimiento>	5
4. Escalas de Clasificación Clínica.....	7
5. Diagramas de Flujo	9

1. CLASIFICACIÓN

CIE-10: D59 ANEMIA HEMOLÍTICA ADQUIRIDA ABORDAJE
DIAGNÓSTICO

GPC: ABORDAJE DIAGNÓSTICO DE LAS ANEMIAS
HEMOLÍTICAS ADQUIRIDAS COOMBS NEGATIVO

2. DEFINICIÓN Y CONTEXTO

Las Anemias Hemolíticas Adquiridas Coombs Negativo (AHACN) son un grupo de padecimientos hematológicos poco frecuentes que se caracterizan por destrucción y disminución del eritrocito por acortamiento de su vida media en la circulación, son intravasculares y extracorpúsculares con Coombs negativo. (Zheng X L 2008)

3. HISTORIA NATURAL DE LAS ANEMIAS HEMOLÍTICAS

PREVENCIÓN

En pacientes con episodios previos de Púrpura Trombocitopénica Trombótica (PTT) evitar medicamentos que están asociados a este padecimiento

Mujeres con el antecedente de PTT no indicar anticonceptivos que contengan estrógeno

En personas con tumores sólidos o post trasplantadas que presenten sintomatología de hemólisis sospechar Anemia Hemolítica Microangiopática (AHM).

En pacientes con trombocitopenia, anemia hemolítica microangiopática, alteraciones neurológicas, falla renal y fiebre se recomienda realizar el diagnóstico de PTT e iniciar tratamiento en forma temprana

DIAGNÓSTICO CLÍNICO

En pacientes que presenten datos de palidez e ictericia de instalación aguda, sospechar anemia hemolítica adquirida.

Ante la presencia de orina oscura sospechar anemia hemolítica intravascular y descartar microangiopatías trombóticas, hemoglobinuria paroxística nocturna y procesos infecciosos o parasitarios

Pacientes con anemia hemolítica con predominio de manifestaciones neurológicas sospechar PTT y con predominio de manifestaciones renales Síndrome Hemolítico Urémico (SHU)

El cuadro clínico de diarrea sanguinolenta asociada a bacterias que producen shigatoxina orienta al diagnóstico de SHU típico.

Debido a la alta posibilidad de desarrollar enfermedad renal crónica después de la fase aguda del SHU, es importante identificar a aquellos individuos en edad pediátrica con riesgo de secuela al momento del egreso hospitalario, para asegurar su adecuado seguimiento.

Si el SHU no está asociado a cuadro clínico de diarrea ni a shiga toxina hay que considerar el diagnóstico de Síndrome Hemolítico Urémico Atípico (SHUa)

En pacientes con prótesis cardiacas, daño valvular, quemaduras de tercer grado extensas, con datos de hemólisis sospechar microangiopatía trombótica.

Se recomienda sospechar Hemoglobinuria Proxística Nocturna (HPN) en individuos que presenten los siguientes datos clínicos:

- Anemia,
- Hemoglobinuria,
- Anemia aplásica,
- Espasmo esofágico, dolor abdominal,
- Anemia hemolítica e ictericia,
- Trombosis o embolismo

En pacientes con HPN considerar el riesgo de trombosis.

Se recomienda investigar HPN en pacientes con trombosis en lugares no frecuentes.

DIAGNÓSTICO POR LABORATORIO

En pacientes que presenten datos de palidez e ictericia de instalación aguda es indispensable realizar citometría hemática con cuenta de reticulocitos, FSP, bilirrubinas, DHL, examen general de orina y prueba de Coombs.

El diagnóstico inicial de PTT se recomienda realizarlo con historia clínica, examen físico y estudios de laboratorio de rutina donde se reporta anemia en grado variable, trombocitopenia y reticulocitosis; en el FSP se encuentran esquistocitos en más del 1% del total de los eritrocitos, policromasia y eritrocitos nucleados, además de incremento significativo de la DHL, hiperbilirrubinemia indirecta, haptoglobina disminuida, hemosiderinuria y prueba de Coombs negativo.

Sospechar microangiopatías trombóticas, HPN, procesos infecciosos o parasitarios en pacientes con anemia hemolítica intravascular y Coombs negativo.

Se recomienda realizar estudios de coagulación, determinación de hepatitis B, C, virus inmunodeficiencia humana (VIH) y en mujeres en edad fértil prueba de embarazo.

La determinación de ADAMTS 13 solo es recomendable en los casos de PTT recurrente. El diagnóstico de PTT es esencialmente clínico.

Sospechar HPN en pacientes con presencia de anemia, leucopenia o trombocitopenia, en forma aislada o combinada.

En pacientes con sospecha de HPN realizar estudios de biometría hemática con cuenta de reticulocitos, deshidrogenasa láctica, Coombs directo y ferrocinética.

Se recomienda utilizar en la prueba de citometría de flujo los siguientes marcadores para confirmar el diagnóstico: CD55, CD59, CD14, CD16, CD24, CD66b y CD45.

Realizar citometría de flujo en sangre periférica para la identificación de clones HPN para el diagnóstico. Si el resultado es 100% de células HPN I se considera normal.

En aquellos casos en los que existan datos clínicos y de laboratorio con sospecha de HPN y la prueba inicial haya sido negativa, realizar nueva citometría de flujo a los 6 meses, y si es necesario solicitarlo hasta en 3 ocasiones con la misma frecuencia.

Realizar aspirado de médula ósea y biopsia de hueso en pacientes con sospecha de HPN y pancitopenia grave

4. ESCALAS DE CLASIFICACIÓN CLÍNICA

PACIENTES QUE REQUIEREN INVESTIGACIÓN DE ANEMIA HEMOLÍTICA ADQUIRIDA CON PRUEBA DE COOMBS NEGATIVA.	
1.	<ul style="list-style-type: none"> • Pacientes con anemia hemolítica adquirida con prueba de Coombs negativa
2.	<p>Hemolisis intravascular: () especialmente, que se acompaña de:</p> <ul style="list-style-type: none"> • Trombocitopenia • Deshidrogenasa láctica elevada • Hiperbilirrubinemia indirecta • Hemoglobinuria en diversos rango • Esquistocitos o células fragmentadas en frotis de sangre periférica • Fiebre • Diarrea asociada a SHIGA-toxina • Alteraciones neurológicas • Alteraciones renales • Antecedente de trasplante de células tallo hematopoyética • Uso de medicamentos como ciclosporina, tricolimus • Carcinomatosis • Quemaduras extensas de tercer grado • Marcha, tocar bongó.
3.	<p>Paciente con trombosis venosa en sitios inusuales:</p> <ul style="list-style-type: none"> • Síndrome Budd-Chiari • Otros sitios intra-abdominales (por ejemplo en vena mesentérica, esplénica y porta) • Venas cerebrales • Venas dérmicas <p>Con signos de anemia hemolítica Con citopenia no explicada</p>
4.	<p>Otras anemias hemolíticas sin esquistocitos en sangre periférica</p> <ul style="list-style-type: none"> • Parasitosis • Infecciosas

ESTUDIOS PARA IDENTIFICACIÓN DE CASOS CON SOSPECHA DE HPN [PRUEBAS DE DETECCIÓN (A-I), CONFIRMATORIAS (L-M) Y DE INVESTIGACIÓN CLÍNICA (N)]	
A	Historia médica con énfasis en síntomas de hemoglobinuria, enfermedad tromboembólica, disfagia, odinofagia, dolor abdominal, y disfunción eréctil.
B	Citometría hemática completa y recuento de reticulocitos
C	Deshidrogenasa láctica
D	Prueba de Coombs directo
E	Análisis de orina con sedimento
F	Fosfatasa alcalina leucocitaria (LAP, siglas en inglés)
G	Creatinina y nitrógeno de urea
H	Estudios de ferrocínica (hierro sérico, capacidad total de fijación de hierro, ferritina).
I	Estudio de haptoglobinas y hemoglobina libre
L	Determinación por citometría de flujo de eritrocitos, granulocitos y monocitos de clones: I, II y III.
M	Aspiración de médula ósea y biopsia de hueso
N	Citometría de flujo (FLAER: granulocitos y monocitos)

CRITERIOS ESENCIALES PARA EL ABORDAJE DIAGNÓSTICO DE HPN
<ul style="list-style-type: none"> ➤ Citometría hemática (anemia, bicitopenia o pancitopenia) con cuenta de reticulocitos elevados ➤ Determinación sérica de deshidrogenasa láctica (elevada), bilirrubinas (indirecta elevadas), haptoglobina (baja) y prueba de Coombs directo (negativo), ➤ Revisión de extendido de sangre periférica con policromacia, ➤ Evidencia de una población de células periféricas deficientes de CD55 y CD59 por citometría de flujo (eritrocitos, granulocitos y monocitos).
<p>Médula ósea:</p> <ul style="list-style-type: none"> ➤ Aspirado de médula ósea y biopsia de hueso ➤ Citogenética

5. DIAGRAMAS DE FLUJO

Diagrama de flujo 1-Diagnóstico Clínico Anemias Hemolíticas Adquiridas Coombs Negativo

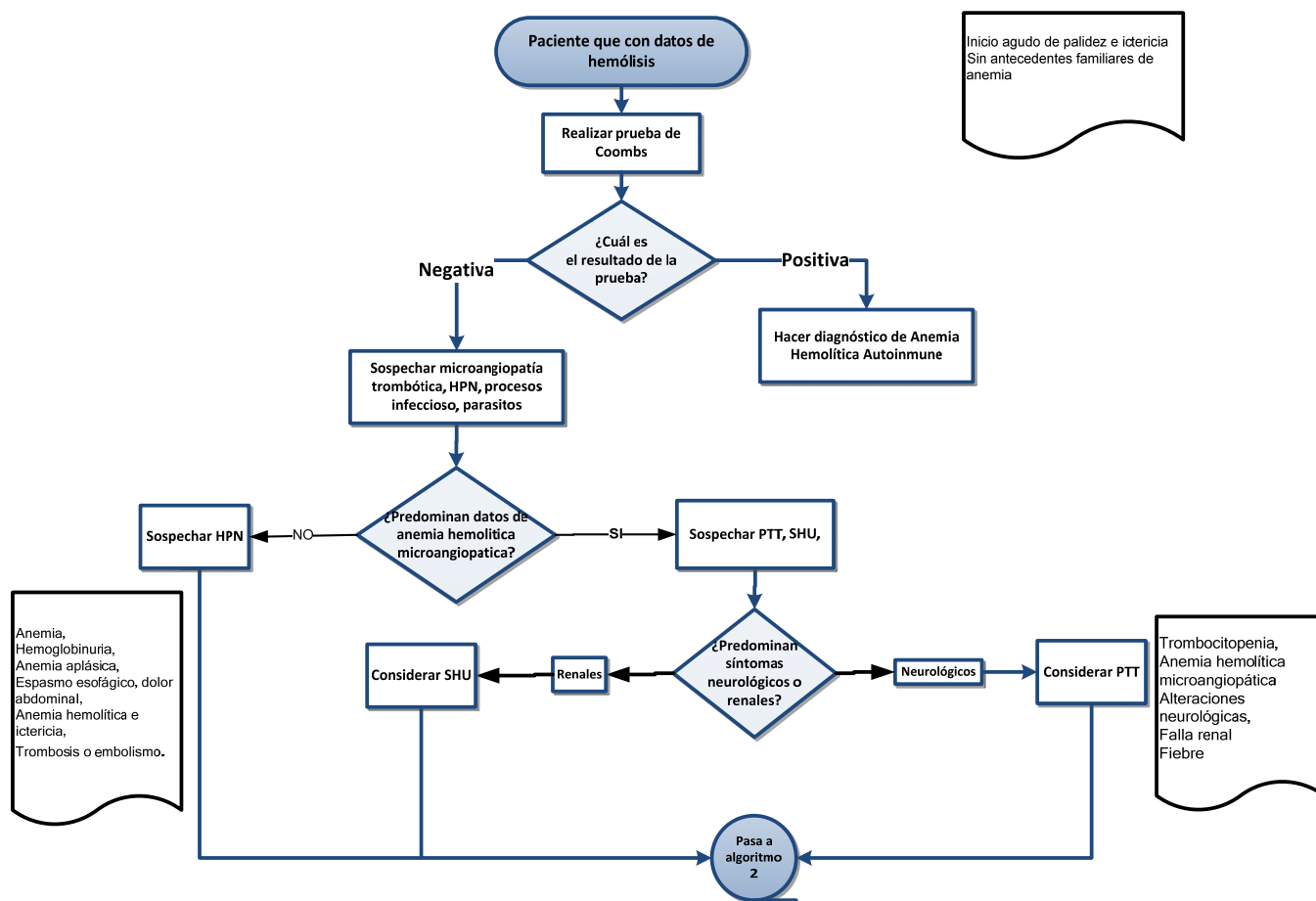


Diagrama de flujo 2-Diagnóstico Laboratorio Púrpura Trombocitopénica Trombótica (PTT) y Síndrome Hemolítico Urémico (SHU)

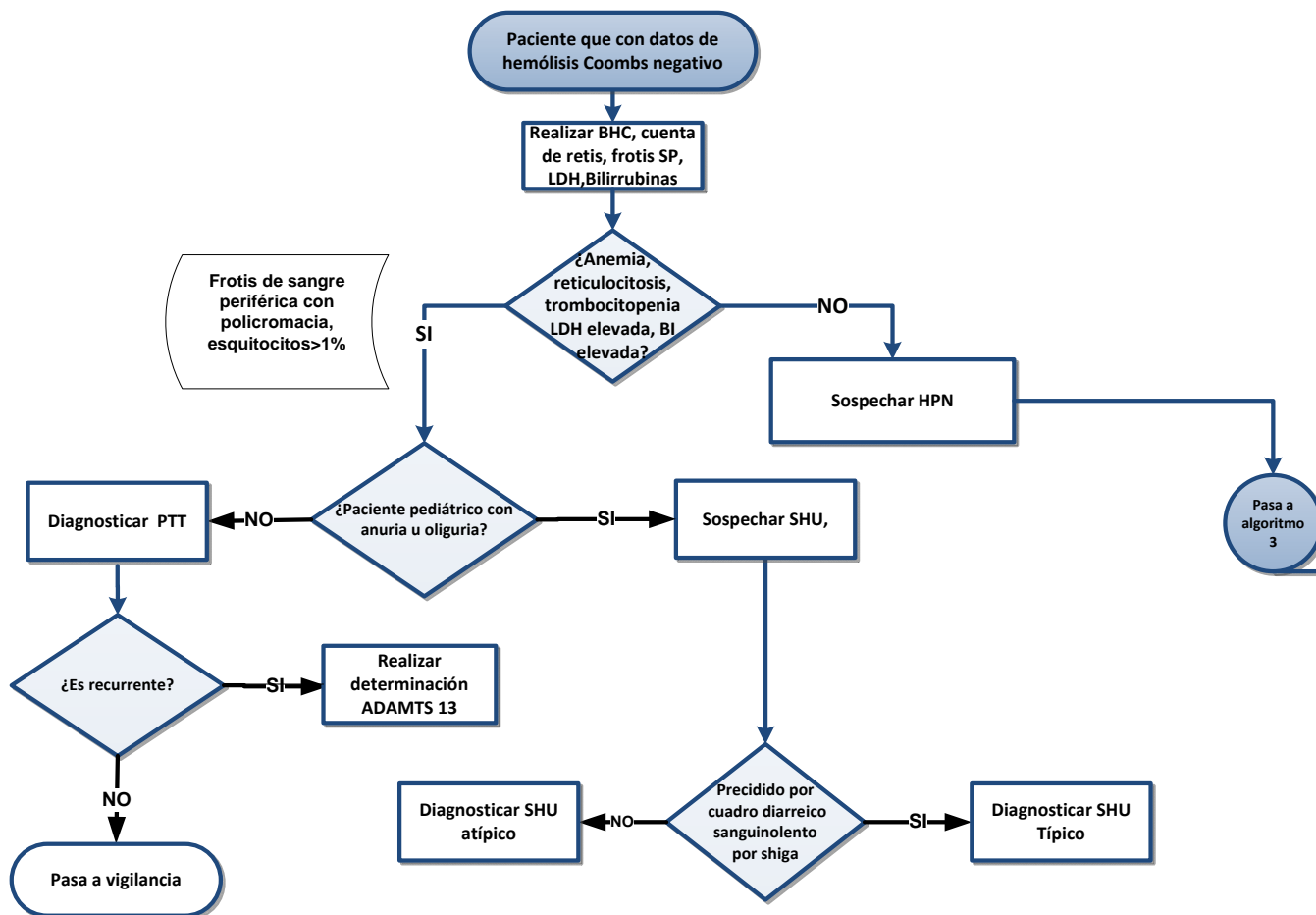
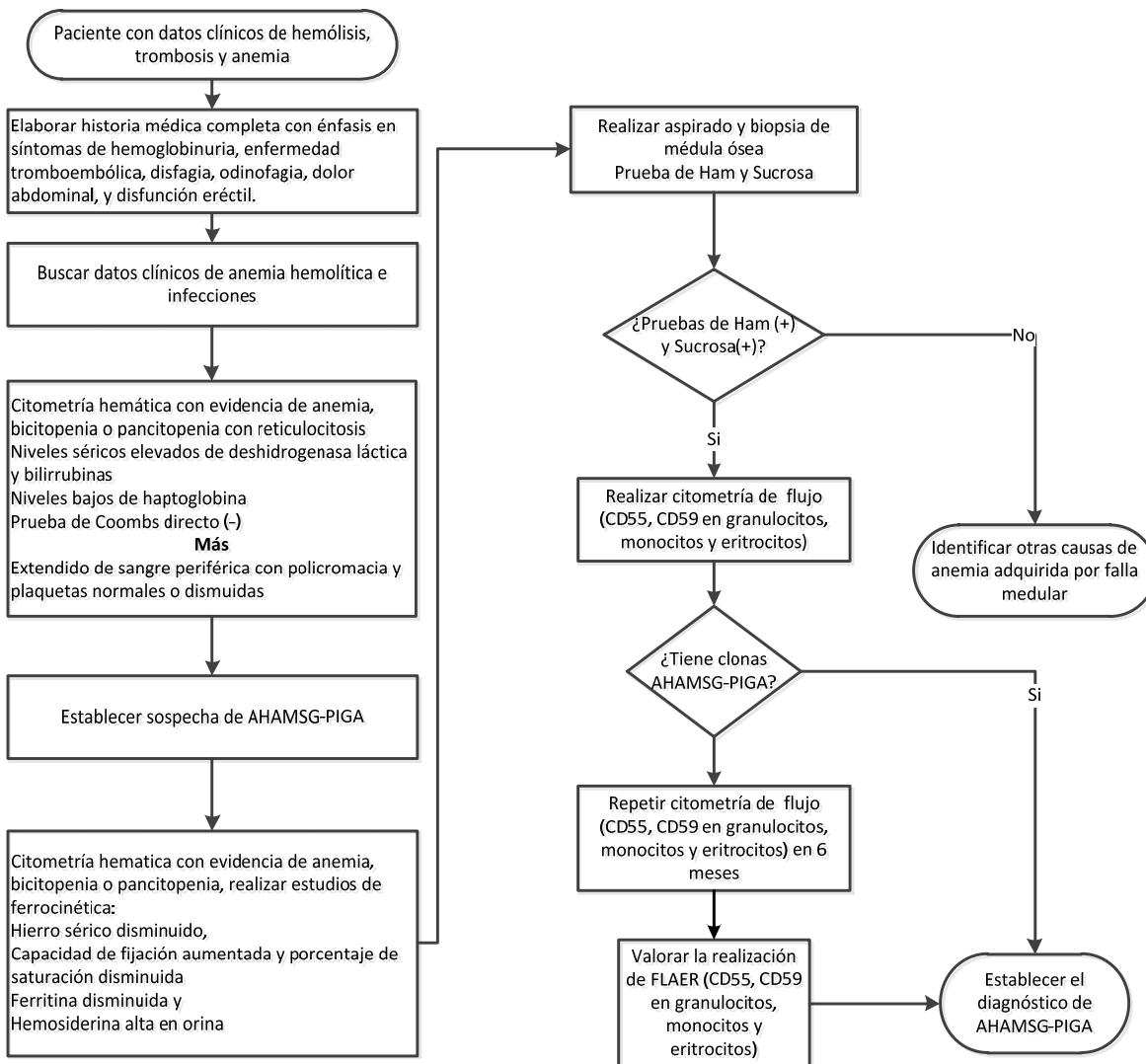


Diagrama de flujo 3-Diagnóstico de Hemoglobinuria Paroxística Nocturna



Avenida Paseo de la Reforma 450, piso 13,
Colonia Juárez, Delegación Cuauhtémoc, C. P. 06600, México D. F.
www.cenetec.salud.gob.mx

Publicado por CENETEC

© Copyright Instituto Mexicano del Seguro Social, “Derechos Reservados”. Ley Federal de Derecho de Autor

Editor General
Centro Nacional de Excelencia Tecnológica en Salud

ISBN en trámite