

# GOBIERNO FEDERAL



SALUD

SEDENA

SEMAR

## Guía de Práctica Clínica GPC

Diagnóstico y Abordaje Anestésico de  
**PULPITIS**  
Irreversible Sintomática en Órganos Dentarios  
Permanentes.

**Guía de Referencia Rápida**  
Catálogo Maestro de GPC: **IMS5-692-13**

CONSEJO DE  
SALUBRIDAD GENERAL



Vivir Mejor

**ÍNDICE**

1. CLASIFICACIÓN.....	3
2. DEFINICIÓN .....	4
4. DIAGRAMAS DE FLUJO.....	12
5. CUADROS O ESCALAS CLÍNICAS.....	13

## 1. CLASIFICACIÓN

GPC: DIAGNÓSTICO Y ABORDAJE ANESTÉSICO DE PULPITIS IRREVERSIBLE  
SINTOMÁTICA EN ÓRGANOS DENTARIOS PERMANENTES

CIE- 10: K04.0 PULPITIS

## 2. DEFINICIÓN

### DEFINICIÓN

La pulpitis irreversible sintomática (PIS) es un estado inflamatorio avanzado de la pulpa donde existe gran compromiso vascular sin posibilidad de repararse y el paciente presenta dolor intenso. Si no se trata puede progresar a necrosis o periodontitis apical.

La intensidad de los síntomas clínicos varía según aumenta la inflamación, dependiendo del grado de presión intrapulpal y de la viabilidad de las fibras nerviosas.

### **ANTECEDENTES, SÍNTOMAS Y SIGNOS DE PIS**

El síntoma inicial y dominante de la pulpitis aguda es un dolor dental intenso, en paroxismos espontáneos intermitentes o continuos, que puede ser provocado por los cambios térmicos, especialmente bebidas frías. A medida que la enfermedad progresa, el dolor se vuelve severo y continuo, con mayor intensidad en la posición de decúbito. Los cambios bruscos de temperatura causan episodios prolongados de dolor, el dolor persiste después de eliminar el estímulo térmico

En ocasiones los pacientes refieren que los cambio de postura, como recostarse o inclinarse hacia delante, provocan dolor lo que causa interrupción del sueño a pesar del uso de varias almohadas para estabilizarse a un nivel postural confortable

Cuando cede el dolor exagerado, puede persistir una molestia sorda de carácter pulsátil. En los estadios iniciales el dolor es irradiado, en estadios avanzados localizado. Además en estadio inicial se presenta una respuesta al frío positiva y prolongada, se disminuye el dolor en estadios avanzados; es más probable que la pulpitis sea irreversible a mayor severidad y duración del dolor, su presentación espontánea y que despierte al paciente.

Sospechar PIS (aguda) en pacientes con dolor intenso en órgano dentario. Estadio inicial: Dolor espontaneo moderado a severo, dolor al frío y calor. Dolor al cambio postural. Estadio avanzado: dolor es continuo y severo. Calor provoca dolor y frío disminuye el dolor (Algoritmo)

### Auxiliares del diagnóstico

#### Pruebas de sensibilidad pulpar

El objetivo de determinar el estado de la pulpa es definir si una pulpa dañada puede ser conservada y tratada o eliminada y remplazada por un relleno radicular.

Con base en que las pruebas de sensibilidad pulpar no son definitivas para diferenciar entre PI y Pulpitis reversible se deberán considerar los datos del interrogatorio y exploración física en conjunto

### Pruebas térmicas

#### Prueba al Frío

En estados iniciales de pulpitis irreversible sintomática se da una respuesta positiva y prolongada. En estados avanzados puede aliviar el dolor

#### Prueba al Calor.

Respuesta positiva y prolongada en estados iniciales

No aplicar para la prueba de frío más de 15 segundos y en calor más de 5 segundos.

Sospechar de PI sintomática cuando la prueba al frío y al calor son altamente positivas

(cuadro I y II)

#### Prueba eléctrica

Se lleva un registro de los resultados de cada diente que se somete a prueba. En molares se tiene que hacer la prueba en varias zonas de la corona porque puede ser que uno de los conductos se encuentre necrótico.

Está contraindicado utilizar un probador pulpar eléctrico en pacientes que tienen un marcapaso cardíaco.

La respuesta positiva a la prueba eléctrica no proporciona ninguna información sobre la salud o la integridad de la pulpa, simplemente indica la existencia de fibras sensoriales con vitalidad dentro de la pulpa

Por lo ya mencionado antes, esta prueba solo es un auxiliar de diagnóstico y se recomienda la utilización de tiras de dique de hule para realizar la prueba correctamente

### **Prueba mecánica**

#### **Percusión**

Es recomendable hacer la prueba de percusión primero en los dientes homólogos sanos y después en el enfermo, repetir la prueba en el diente enfermo y los sanos en diferente orden para confirmar la respuesta del paciente. Todo con la finalidad de que el paciente pueda diferenciar la respuesta y proporcionar una información correcta sobre la sensación

Con base en que las pruebas de sensibilidad pulpar no son definitivas para diferenciar entre PI y P reversible se deberán considerar los datos del interrogatorio y exploración física

### **Pruebas de vitalidad pulpar**

#### **Prueba de cavidad**

La prueba de cavidad debe ser el último recurso en las pruebas de vitalidad pulpar

#### **Transiluminación**

Al iluminar una corona sin fractura se iluminará uniformemente, si existiera fractura, la luz iluminará solo el lado de la corona donde se aplica la luz.

No se recomienda utilizar las luces de fotocurado para composites, ya que son excesivamente brillantes e iluminará toda la corona

#### **Cuña o prueba de mordida**

Se coloca el instrumento de mordida en los dientes antagonistas y la punta del mango debe quedar sobre el diente que se sospecha de una fractura vertical de la raíz y de la corona y las fracturas cuspidéas (síndrome del diente hendido). Se le pide que muerda hasta localizar el sitio de la fractura el paciente reporta dolor al dejar de morder.

Recordar que la prueba de transiluminación y de mordida o cuña son útiles para identificar un órgano dentario fracturado

### **Estudios de gabinete**

Las técnicas radiográficas son útiles para evaluar pérdida apical de hueso.

Para evaluar la condición pulpar el examen radiológico es un complemento del examen clínico. Es importante para detectar cambios en el tejido óseo cercano a la raíz del ápice que es indicativo de una pulpa inflamada o infectada gravemente, también es útil para evaluar el canal de la raíz

En estados avanzados, radiográficamente, puede observarse aumento en el espacio del ligamento periodontal. La radiografía permite identificar los dientes causales (caries profunda, restauraciones extensas, recubrimientos pulpares previos, pins, metamorfosis cálcica)

El diagnóstico de pulpitis se realiza con base en la anamnesis, descripción del dolor, examen clínico, examen radiográfico (ocasionalmente toma de radiográfica con distinta angulación) y pruebas de sensibilidad pulpar en dientes permanentes

### **Abordaje Anestésico**

#### **Pre-medicación anestésica y analgésica**

En la pulpitis irreversible aparte de la extracción del diente, el enfoque habitual para aliviar el dolor es realizar el acceso endodóntico, extraer la pulpa inflamada, y la limpieza del conducto radicular. No se justifica la prescripción de antibióticos como adyuvante en el manejo del dolor, solo están indicados si existe evidencia de proceso infeccioso.

No existe evidencia suficiente para recomendar el uso de alprazolam, triazolam ni otras benzodiazepinas previo al bloqueo del nervio alveolar inferior para disminuir el dolor durante el acto operatorio.

Aunque el uso de la indometacina antes del acceso e inicio de la instrumentación parece prometedor, falta evidencia para poder recomendarlo

La evidencia del uso de ibuprofeno previo a la anestesia para manejo del dolor durante el acceso e inicio de la instrumentación es controvertida, por lo cual por el momento no se puede recomendar.

No existe evidencia suficiente para recomendar la pre medicación con paracetamol. No es necesario el uso de ketorolaco infiltrado, ni vía oral, ya que la técnica de bloqueo del NAI mas técnica suplementaria del bloqueo para el nervio bucal largo con articaína al 4% con epinefrina 1:100 000 ha mostrado éxito.



Aunque el uso de la dexamentasona antes del acceso e inicio de la instrumentación parece prometedor, no existe evidencia suficiente para recomendar su uso.

No se justifica la inyección intra-ósea de metil-prednisolona para aliviar temporalmente los síntomas de pulpitis irreversible ya que existen mejores alternativas.

No existe evidencia suficiente para recomendar el uso de lidocaína con epinefrina más meperidina, para realizar el acceso endodóntico en molares inferiores con pulpitis irreversible.

El fentanilo es 81 veces más potente que la morfina. Sin embargo, puede ocasionar reacciones secundarias importantes y existen otras alternativas más seguras, por lo cual no se recomienda su administración.

### **Vasoconstrictores y anestésicos durante el tratamiento endodóntico en pacientes con PIS**

El uso de 3,6 ml de lidocaína al 2% con epinefrina para el bloqueo del nervio alveolar inferior es recomendable para realizar el acceso e instrumentación endodóntica.

No existe evidencia para recomendar el uso de la articaína en lugar de la lidocaína, como solución anestésica para el bloqueo del NAI en pacientes con pulpitis irreversible en molares mandibulares.

Aunque existe evidencia de mayor eficacia de la articaína al 4% comparada con la lidocaína al 2% en órganos dentarios maxilares, aun es insuficiente. Se puede utilizar la articaína o la lidocaína de acuerdo a su disponibilidad

La bupivacaina como agente anestésico para el bloqueo del nervio alveolar inferior en el tratamiento de conductos de primeros y segundos molares en una sola cita es una alternativa sin embargo se debe considerar que el periodo de latencia es mayor que la lidocaína y articaína.

No se justifica el uso de manitol para el abordaje anestésico en pacientes con PIS.

No se justifica realizar el bloqueo del nervio bucal largo sin el previo bloqueo del NAI en pacientes con PI en dientes mandibulares ya que la primera solamente bloquea la gingiva y reduce el dolor durante el aislamiento pero es insuficiente para

realizar la endodoncia.

No se recomienda la anestesia tópica ni infiltración submucosa para disminuir el dolor a la inserción y posicionamiento de la aguja. Si se recomienda depositar lentamente el anestésico para que sea menos doloroso el procedimiento.

No existe evidencia suficiente que justifique el uso de óxido nitroso para pacientes con PIS.

### **Técnicas anestésicas para tratamiento endodóntico en pacientes con PIS**

Existe evidencia que apoya la utilización de la técnica Gow-Gates, sin embargo, se recomienda que solo personal especializado y con experiencia la realice ya que se puede lesionar la glándula parótida o la arteria maxilar interna. Se recomienda capacitación a los profesionales.

Cuando se duplica la cantidad de anestésico se incrementa también su efectividad, pero es todavía más efectivo agregar la técnica suplementaria. Se recomienda la combinación del bloqueo del nervio dentario inferior y el nervio bucal, para los molares mandibulares con pulpitis irreversible como primera elección y la segunda sería el incremento de la dosis.

No se justifica la aplicación de la técnica del nervio dentario medio sin la técnica para el nervio dentario posterior para el bloqueo del primer molar superior. Considerar que la infiltración bucal es solo una anestesia suplementaria al bloqueo NAI y no se justifica su uso sin el bloqueo, ni para fines de investigación.

La técnica intraósea tiene limitantes como el tiempo de duración de la anestesia, ya que se reduce significativamente en un tiempo de 60 min respecto a 140 de la técnica convencional, aun cuando 60 minutos se considera un tiempo suficiente para el tratamiento, sin embargo no está indicado para pequeñas intervenciones de restauración y endodoncia de emergencia, la duración de la inyección intraósea se considera generalmente suficiente. Para los procedimientos más prolongados o procedimientos que pueden acompañar malestar postoperatorio significativo, la técnica tradicional se prefiere. Además, la inyección intraósea está contraindicada cuando la infección está presente en el sitio de perforación o cuando existe una estrecha proximidad de estructuras vitales, las raíces del diente o dientes en

desarrollo.

Cuando falla el bloqueo del nervio alveolar inferior se recomienda infiltración bucal y en segundo lugar la intra-osea para dientes mandibulares. Para la técnica intra-ósea se requieren equipo especial y capacitación de profesionales, y hay que considerar que puede producir inflamación y exudado durante varias semanas en la zona de punción.

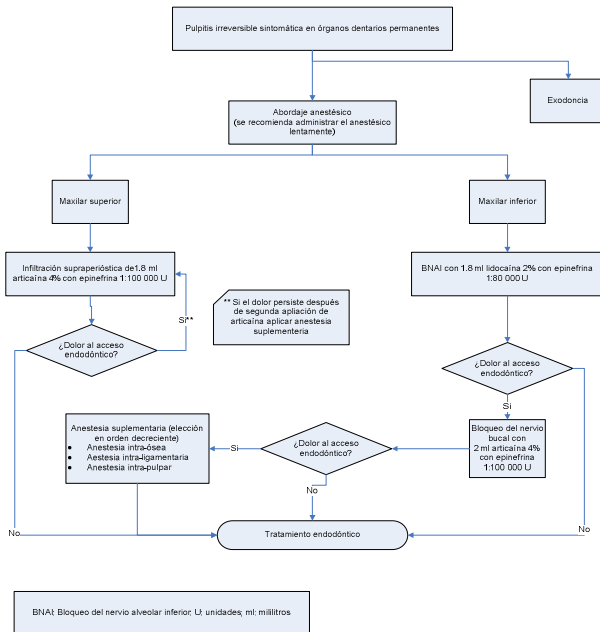
No existe evidencia suficiente de que una técnica suplementaria supere a la otra (bloqueo del nervio bucal largo e intraligamentaria) en pacientes con pulpitis irreversible en el primer molar inferior.

La evidencia es insuficiente para apoyar la recomendación de la técnica bidireccional para bloqueo del NAI y tiene también el inconveniente que se requiere equipo especializado que parece aun no completamente desarrollado.

Para pacientes con dientes posteriores mandibulares con pulpitis irreversible, si después del bloqueo alveolar inferior más el bloqueo del nervio bucal largo, el paciente manifiesta dolor durante el acceso a la dentina o a la cámara pulpar, es recomendable la inyección suplementaria bucal de articaína 4% con epinefrina 1:100,000

En anestesia intraosea es posible utilizar 0.9 ml articaína 4% con epinefrina 1:200,000 sin repercusión cardiovascular importante.

4. DIAGRAMAS DE FLUJO



## 5. CUADROS O ESCALAS CLÍNICAS

**CUADRO I. PARÁMETROS PARA SOSPECHAR EL ESTADO PULPAR**

DIAGNÓSTICO PULPAR	SENSIBILIDAD PULPAR		¿QUÉ ALIVIA EL DOLOR?		
	FRIJO	CALOR	FRIJO	CALOR	ANALGÉSICO
Pulpa Clínicamente Sana	+	+	N/A	N/A	N/A
Pulpitis Reversible	++	-	-	-	-
Pulpitis Irreversible Aguda	++++	++++	-	-	+
Pulpitis Irreversible Crónica	+++	+++	-	-	+
Necrosis Pulpar	-	-	-	-	-

+: respuesta positiva (Intensidad proporcional al número de +).

- : respuesta negativa.

N/A: no aplica.

Este cuadro sólo se aplica a diagnósticos pulpaes.

Si usted observa que el dolor es al morder, a la prueba de percusión y a la prueba de palpación muy probablemente la patología es de origen periapical.

Fuente: guía de práctica clínica en salud oral, patología pulpar y periapical. Secretaría Distrital de Salud.

Consultado: diciembre 2012. Disponible en: [www.saludcapital.gov.co](http://www.saludcapital.gov.co) ISBN: 978-958-99314-0-0 Bogotá, D.C.

2009

**CUADRO II. DIAGNÓSTICO DIFERENCIAL DE PULPITIS IRREVERSIBLE AGUDA**

<p><b>PULPITIS REVERSIBLE</b> CIE 10 : K04.00</p>	<p>No ha y antecedentes de dolor espontáneo. Respuesta rápida y aguda especialmente al frío, la cual desaparece al retirar el estímulo.</p>	<p>Obturaciones fracturadas o desadaptadas respuesta hipersensible a las pruebas de sensibilidad pulpar (3). Tratamiento de restauración reciente con sensibilidad postoperatoria, caries primaria o secundaria, abrasión, trauma, retracciones gingivales o cualquiera de los factores etiológicos de patología pulpar.</p>	<p>No se observan cambios periapicales radiográficamente. Caries y restauraciones profundas sin compromiso pulpar.</p>	<p>Eliminar la causa, colocar protección pulpar indirecta, se sugiere el uso de anestésico sin vasoconstrictor al realizar procedimientos de operatoria dental porque se reduce el flujo sanguíneo pulpar poniendo en riesgo la vitalidad pulpar, si la causa no se elimina puede evolucionar a un estado irreversible (1, 3) (en este último caso, ver soporte temático. Tabla 7).</p>
<p><b>PULPITIS IRREVERSIBLE AGUDA</b> CIE 10 : K04.01</p>	<p><b>Estado Inicial:</b> Espontáneo de moderado a severo, irradiado, varía con los cambios posturales. Los cambios térmicos provocan estados prolongados de dolor que persiste después de retirado el estímulo (2, 6). <b>Estado Avanzado:</b> Dolor constante, persistente, intenso, localizado por el paciente. Aumenta con el calor, y disminuye al aplicar frío (2, 6, 7).</p>	<p>Pruebas de sensibilidad pulpar positiva, puede haber dolor a la perusión (3, 13). Caries activa secundaria, obturaciones desadaptadas, extensas o profundas. Enfermedades endoperiodontales, antecedentes de trauma oclusal como atrición, recubrimiento pulpar directo. Causas iatrogénicas como desecación de la cavidad (2), materiales irritantes y restauraciones mal adaptadas (8). Uso de anestesia con vasoconstrictor con técnica infiltrativa o intra ligamentaria (1, 2, 10, 12, 19), movimientos ortodónticos (20, 21). Evolución de pulpitis reversible.</p>	<p>Se observa posible engrosamiento del espacio del ligamento periodontal. Radiolucidez de la corona compatible con caries profunda con compromiso pulpar (2, 3).</p>	<p>Diente con ápice abierto: ver soporte temático. Tabla 4. Diente con ápice cerrado: Endodoncia convencional. Ver soporte temático. Tabla 1.</p>

Fuente: modificado de guía de práctica clínica en salud oral, patología pulpar y periapical. Secretaría Distrital de Salud. Consultado: diciembre 2012. Disponible en: [www.saludcapital.gov.co](http://www.saludcapital.gov.co) ISBN: 978-958-99314-0-0 Bogotá, D.C. 2009

**CUADRO III. EXACTITUD DE PRUEBA DEL FRIO PARA VITALIDAD PULPAR**

Referencia	Estándar de oro	Sensibilidad	Especificidad	Valor predictivo positivo	Valor predictivo negativo
Seltzer	Histología	0.78	0.81	0.47	0.94
Dummer	Histología	0.68	0.70	0.33	0.92
Petersson	Clínica*	0.83	0.93	0.89	0.90
Evans	Clínica**	0.92	0.89	---	---
Gopikrishna	Clínica*	0.81	0.92	0.92	0.81

\* Inspección directa de la pulpa

\*\*Pulpectomía

Fuente: Levin L, Law A, Holland GR, et al. Identify and Define All Diagnostic Terms for Pulpal Health and Disease States. J Endod 2009;35:1645-1657

**CUADRO IV. EXACTITUD DIAGNÓSTICA DE LA PRUEBA DE CALOR PARA VITALIDAD PULPAR**

Referencia	Estándar de oro	Sensibilidad	Especificidad	Valor predictivo positivo	Valor predictivo negativo
Seltzer	Histología	0.78	0.81	0.47	0.94
Dummer	Histología	0.68	0.70	0.33	0.91
Petersson	Clínica*	0.86	0.41	0.48	0.83

\*Inspección directa de la pulpa

Levin L, Law A, Holland GR, et al. Identify and Define All Diagnostic Terms for Pulpal Health and Disease States. J Endod 2009;35:1645-1657

**CUADRO V. EXACTITUD DIAGNÓSTICA DE LA PRUEBA ELÉCTRICA**

Referencia	Estándar de oro	Sensibilidad	Especificidad	Valor predictivo positivo	Valor predictivo negativo
Seltzer	Histología	0.98	0.81	-----	-----
Petersson	Clínica*	0.72	0.70	0.88	0.84
Evans	Clínica**	0.87	0.41	0.91	0.74
Gopikrishna	Clínica*	0.71			

\* Inspección directa de la pulpa

\*\*Pulpectomía

Levin L, Law A, Holland GR, et al. Identify and Define All Diagnostic Terms for Pulpal Health and Disease States. J Endod 2009;35:1645–1657



Avenida Paseo de La Reforma #450, piso 13,  
Colonia Juárez, Delegación Cuauhtémoc, CP 06600, México, D. F.  
[www.cenetec.salud.gob.mx](http://www.cenetec.salud.gob.mx)

Publicado por CENETEC  
© Copyright CENETEC

Editor General  
Centro Nacional de Excelencia Tecnológica en Salud  
2013

ISBN: **En Trámite**