

GOBIERNO FEDERAL



SALUD

SEDENA

SEMAR

Guía de Práctica Clínica GPC

Diagnóstico y Principios del Tratamiento Quirúrgico de las FRACTURAS DE VERTEBRAS TORACO-LUMBARES SECUNDARIAS A TRAUMATISMO en el Adulto

Guía de Referencia Rápida
Catálogo Maestro de GPC: **IMS-675-13**

CONSEJO DE
SALUBRIDAD GENERAL



Vivir Mejor

ÍNDICE

1. CLASIFICACIÓN DE LAS FRACTURAS DE VERTEBRAS TORACO-LUMBARES	3
2. DEFINICIÓN Y CONTEXTO DE LAS FRACTURAS DE VERTEBRAS TORACO-LUMBARES	4
3. HISTORIA NATURAL DE LAS FRACTURAS DE VERTEBRAS TORACO-LUMBARES.....	6
4. DIAGRAMAS DE FLUJO	31

GPC: DIAGNÓSTICO Y PRINCIPIOS DEL TRATAMIENTO QUIRÚRGICO DE LAS
FRACTURAS DE VERTEBRAS TORACO-LUMBARES SECUNDARIAS A UN
TRAUMATISMO, EN EL ADULTO

CIE-10: T 08 X FRACTURA DE LA COLUMNA VERTEBRAL, NIVEL NO ESPECIFICADO

2. DEFINICIÓN Y CONTEXTO DE LAS FRACTURAS DE VERTEBRAS TORACO-LUMBARES

DEFINICIÓN

La fractura vertebral es una lesión que compromete desde un cuerpo vertebral hasta la unidad vertebral funcional; esta última está formada por dos vértebras adyacentes y el disco intervertebral, además de las articulaciones, ligamentos, y estructuras óseas de la vértebra toracolumbar.

Las características anatómicas de la columna toracolumbar, la fuerza y la dirección del impacto y la alineación postural del paciente contribuyen al patrón de lesión vertebral.

La unión tóracolumbar es una región de transición de la columna, entre la región torácica menos móvil y la lumbar más flexible. Esta zona de unión la columna vertebral no tiene la protección y soporte de la parrilla costal. Además los cuerpos vertebrales no son tan grandes como los lumbares, por lo que resisten menos la deformidad tras aplicarles una carga específica. Estos factores condicionan que la columna tóracolumbar sea más vulnerable a sufrir lesiones y determina que sea la localización más frecuente de las fracturas por estallido

La localización más frecuente de las fracturas vertebrales son las regiones torácica y lumbar. La mayor parte de las lesiones torácicas y lumbares se presentan a consecuencia de traumatismos de alta energía, principalmente en accidentes de tráfico, los hombres entre los 15 y 29 años de edad son los que se ven afectados con mas frecuencia. Las vértebras más afectadas son las que se encuentran entre T11 y L1 en el 52% de los casos, despues las localizadas entre L1 y L5 en el 32% de los casos y entre T1 y T10 el 16%. Las lesiones asociadas se presentan hasta en el 50% de los casos, la mitad de las lesiones asociadas son la rotura de una viscera abdominal o un vaso las cuales se producen por una fuerza de distracción, las lesiones pulmonares se observan en el 20% de los casos, las hemorragias intraabdominales secundarias a lesión del higado y del bazo en el 10% y lesiones de vertebras contiguas o no, entre el 6 y 15% de los casos

La controversia acerca del tratamiento óptimo de las lesiones torácicas y lumbares ha sufrido pocos cambios en los últimos 50 años. Se han publicado grandes series clínicas que defienden tratamientos quirúrgicos y conservadores para los mismos patrones de fractura. Los avances en la instrumentación vertebral han aumentado mucho la frecuencia de cirugía en las lesiones torácicas y lumbares, Sea cual sea la modalidad de tratamiento, determinados principios básicos resultan esenciales en el tratamiento de las lesiones vertebrales.

La fractura vertebral toracolumbar es una patología que se presenta comunmente en pacientes jóvenes y economicamente activos y cerca del 60% de los pacientes tienen serios problemas de discapacidad. (Bahena-Salgado Y, 2007). Otro cambio físico considerable que puede alterar la calidad de vida inmediata y futura de los pacientes con lesión raquimedular es la deterioro de la función vesical e intestinal, así como el daño neurológico con alteraciones de la motricidad y la sensibilidad, estas condiciones aumentan el riesgo de infecciones urinarias, estreñimiento y úlceras por presión, entre otras. Desde el punto de vista social, la satisfacción personal es mas baja en aquellos pacientes que necesitan cuidado vesical e intestinal con respecto a los que relizan estas funciones independientemente. Debido al alto costo de estas lesiones la prevención es la mejor opción.

DIAGNÓSTICO

Diagnóstico Clínico

Interrogatorio:

- Investigar mecanismo de lesión
- Realizar semiología del dolor vertebral
- Preguntar por comorbilidades

Los pacientes que presentan hipersensibilidad localizada persistente, después de un traumatismo a nivel de columna toracolumbar sin deformidad evidente, suelen tener en el 30% de los casos una fractura oculta.

Las lesiones medulares asociadas pueden pasar desapercibidas en la exploración inicial aproximadamente en el 50% de los casos

La media en el retraso del diagnóstico es de 50 días o más

Se produce deterioro neurológico en el 25% de los enfermos por una inmovilización inadecuada.

El término "Shock medular" se refiere a una parálisis flácida por interrupción fisiológica de todas las funciones medulares que suele localizarse por abajo del nivel anatómico de la lesión medular.

La valoración exacta del estado neurológico del paciente sólo se puede realizar cuando el paciente se haya recuperado del "shock medular", lo que suele ocurrir dentro de las 48 posteriores al trauma, en más del 99% de los casos.

La recuperación del "Shock medular" se confirma por la reaparición de los reflejos medulares por debajo de la zona anatómica de la lesión; el reflejo bulbocavernoso es el reflejo mediado por la medula más distal, de tal forma que será el primero en reaparecer.

Exploración Física

Se debe realizar examen físico completo, con especial énfasis en el estado neurológico.

En todos los pacientes que recibieron un traumatismo, la valoración debe realizarse en el siguiente orden de prioridad(ABC de la asistencia traumatológica):

- Vía aérea
- Respiración
- Circulación

Cuando se encuentran estables las condiciones anteriores, se puede poner un collarín cervical y férulas en las lesiones de las extremidades. El paciente podrá entonces ser “rodado de una pieza” con cuidado y se podrá palpar la columna para detectar zonas dolorosas, saltos, edema o deformidades, la presencia de laceraciones superficiales y profundas en la espalda suelen orientar a la existencia de lesión vertebral a ese nivel.

Para evaluar el estado neurológico se recomienda usar la escala ASIA (Frankel modificada) (Cuadro I y II). Esta escala evalúa:

- Sensibilidad
- Motricidad
- Reflejos osteotendinosos

AUXILIARES DIAGNÓSTICOS

Diagnóstico Radiológico

La combinación de radiografías simples, tomografía Axial Computarizada (TAC) y Resonancia Magnética (RM) permite identificar las lesiones óseas y ligamentarias de las vértebras toracolumbares.

La información obtenida de estos estudios permitirá identificar las lesiones inestables además de clasificar las lesiones, lo que ayudará a seleccionar la instrumentación apropiada, para estabilizar los elementos óseos.

El análisis de los estudios radiológicos debe basarse en conceptos biomecánicos.

Radiografía Simple

El examen radiográfico inicial más importante es una serie radiografía completa de la columna vertebral con las siguientes proyecciones:

- Anteroposterior (AP)
- Lateral
- Oblicua
- Dinámicas

En algunos casos las radiografías en posición vertical, con soporte de peso, flexión y extensión pueden ser útiles para determinar la inestabilidad de las lesiones ligamentarias. (Cuadros 3 y 4)

El análisis de las radiografías simples debe realizarse con una secuencia organizada; iniciando siempre con el análisis de la alineación vertebral en las proyecciones AP y lateral.

En las radiografías AP (anteroposterior) se analiza:

- Altura del cuerpo vertebral
- Distancia interpedicular
- Alineación y distancia entre las apófisis espinosas

En la proyección lateral se identifican:

- Los márgenes de los cuerpos vertebrales
- La línea espinolaminar de las facetas articulares
- La distancia entre las apófisis espinosas
- La altura del cuerpo vertebral

Las proyecciones oblicuas:

Son útiles en el examen de las fracturas de la “*pars interarticularis*”, y subluxación de las facetas articulares.

Hallazgos que se pueden encontrar en un paciente con trauma de la columna vertebral a nivel dorsolumbar:

- Anomalías de alineación:
 - Interrupción de las líneas anterior o posterior del cuerpo vertebral
 - La interrupción de la línea espinolaminar
 - Luxación facetaria
 - Rotación de las apófisis espinosas
- Angulación cifótica.- a menudo se asocia con falta de alineación y fracturas óseas.
- Disrupción del margen posterior del cuerpo vertebral y ensanchamiento de la distancia interpedicular.- son signos importantes de alteración vertebral.
- Estrechamiento de un espacio discal.- por lo general acompaña a una lesión por flexión y se ve en el nivel superior de la vértebra fracturada.
- Ensanchamiento de la articulación facetaria dejando al descubierto una de las facetas.- indica una lesión grave de los ligamentos posteriores.

Estos hallazgos por lo general están asociados con el ensanchamiento de la distancia interespinosa.

En pacientes poli-traumatizados los estudios radiológicos realizados en la sala de shock-trauma son esenciales para el manejo de pacientes con lesiones traumáticas de la columna vertebral ya que orientan a la necesidad de otros estudios para afinar el diagnóstico y ayudan a elegir el tratamiento inmediato de la lesión de columna.

Tomografía Axial Computarizada (TAC)

La tomografía axial computada es útil para determinar con mayor exactitud el grado de lesión, a diferencia, por ejemplo de las radiografías simples en las que aproximadamente el 25 % de las fracturas por estallido pueden ser diagnosticadas por error como fracturas por compresión estables.

La tomografía axial computada con reconstrucción sagital y coronal, es útil para visualizar regiones de difícil acceso, como la unión cervico-torácica, que no se puede ver bien en las radiografías simples.

La principal desventaja de la tomografía es su capacidad limitada para detectar lesiones de partes blandas como: hernia de disco, hematoma epidural, rotura del ligamento o daño medular.

La tomografía axial computada define mejor las fracturas complejas y la participación de los elementos posteriores.

El análisis debe incluir una vértebra completa por arriba y una vértebra completa por debajo de la zona de fractura, las imágenes deben ser tomadas cada 3-5 mm, deben tener ventana tanto para hueso como para tejidos blandos, se deberán realizar reconstrucciones en el plano coronal y sagital.

Las fracturas orientadas en un plano horizontal, como las fracturas de “chance” y las fracturas por compresión, no pueden visualizarse bien con tomografía axial computarizada.

Las reconstrucciones en el plano coronal facilitan la evaluación de fracturas complejas de la columna vertebral.

Las reconstrucciones tridimensionales se pueden utilizar para definir mejor el grado de compromiso del canal y las fracturas de los elementos posteriores.

Después del análisis de las radiografías simples de la columna vertebral, se debe realizar una tomografía computada de las zonas en las que se sospecha existencia de lesión ósea.

Resonancia Magnética

La resonancia magnética es útil cuando es necesario visualizar elementos no óseos de la columna vertebral.

Se ha convertido en el estudio radiológico definitivo para valorar lesiones medulares

En las imágenes de resonancia magnética se pueden observar lesiones medulares parenquimatosas como: edema, hematomas y rotura física de los elementos neurales.

La resonancia magnética permite una mejor visualización de la médula espinal y las estructuras ligamentosas:

- En T2 la señal de alta intensidad indica lesión en la médula espinal y edema.
- La disrupción en los ligamentos a veces se puede demostrar con resonancia magnética.
- Los ligamentos longitudinales anterior y posterior se identifican en las imágenes potenciadas en T1 y T2, respectivamente.
- Con frecuencia la identificación de los ligamentos lesionados es más fácil que la identificación de los ligamentos intactos.

Para realizar una resonancia magnética en los pacientes que se encuentran con ventilación mecánica se requiere de ventiladores mecánicos no magnéticos y otros monitores de soporte vital.

No son candidatos para realizar resonancia magnética pacientes con:

- Inestabilidad hemodinámica
- Múltiples lesiones traumáticas
- Fracturas de pelvis estabilizada con fijadores externos (porque son artefactos metálicos significativos)
- Marcapasos
- Estimuladores de médula espinal en la columna dorsal
- Estimuladores del nervio vago
- Otros implantes mecánicos metálicos

Pruebas Complementarias

Electromiografía y estudios de conducción nerviosa

- El electrodo de aguja o los estudios de evaluación muscular y estudios de conducción nerviosa son técnicas complementarias, generalmente se realiza en conjunto. Dado que los resultados suelen ser negativos si los estudios se realizan durante el período agudo, estos estudios son importantes durante la fase subaguda (1 ó 2 semanas después de la lesión).
- La electromiografía puede mostrar evidencia de denervación en los músculos de las extremidades inferiores o anomalías en los músculos del esfínter. El examen de los músculos paravertebrales permite distinguir las lesiones de la médula espinal o la cauda equina, de las lesiones en el plexo lumbar o sacro.
- Los estudios de conducción nerviosa son parte esencial de la evaluación cuando se sospecha de radiculopatía. Los resultados de los estudios de neuro-conducción motora pueden ser normales en la mayoría de los pacientes con radiculopatías lumbosacras, y la velocidad de conducción motora peronea puede ser moderadamente lenta.

Estudios urodinámicos

- Pacientes con fracturas vertebrales pueden desarrollar retención urinaria
- Los métodos de prueba objetiva para evaluar el comportamiento de las vías urinarias inferiores durante el llenado, almacenamiento, y la micción incluyen: flujometría, cistometría, electromiografía del esfínter, y estudios combinados
- El uso apropiado de los estudios urodinámicos proporciona información valiosa para la evaluación y posterior tratamiento de la disfunción neurológica.

Potenciales evocados

Los potenciales evocados somatosensoriales y los potenciales de acción del nervio pueden ser empleados para ilustrar tanto la disfunción preoperatoria y confirmar la mejoría postoperatoria.

Clasificación de las Fracturas de Vertebra Toracolumbar

El objetivo de las clasificaciones de las fracturas de la columna vertebral siempre ha sido describir la lesión ósea y ligamentosa desde el punto de vista anatómico, con la finalidad de establecer el mejor tratamiento y conocer el pronóstico

En la actualidad las sofisticadas técnicas de gabinete con las que se cuenta permiten: describir con más detalle las lesiones, tipificarlas y planear eficientemente su tratamiento, así como conocer el pronóstico.

La primera clasificación fue diseñada por Böhler en 1929; desde entonces a la fecha se han creado diversas clasificaciones, la clasificación propuesta por Denis en 1983 es muy probable que sea la más usada. Aunque también la clasificación propuesta por la AO y la clasificación TLISS, se están usando cada vez más

A continuación se describe brevemente cada una de las clasificaciones de las fracturas de la columna vertebral a nivel dorso-lumbar:

Bohler. 1929

La clasificación se basa en el mecanismo de producción de la fractura

Watson-Jones. 1943

Integran el concepto de inestabilidad de la columna y reconocen la importancia de la integridad de los ligamentos posteriores para mantener la estabilidad, tiene la finalidad de ayudar a decidir el tipo de tratamiento

Nicoll. 1949

Propuso el termino de varias columnas dentro de la columna vertebral, considero el papel que juega el mecanismo de lesión en la inestabilidad, además de relacionar la gravedad de la lesión neurológica, la deformidad y la inestabilidad de la columna vertebral

Holdsworth. 1963

Usó el sistema de clasificación anatómica de dos columnas: columna anterior todas las estructuras anteriores al ligamento longitudinal posterior y la columna posterior incluye las facetas, el arco y el complejo ligamentario posterior

Kelly y Whitesides. 1968

Están de acuerdo con Holdsworth en que la ruptura de los elementos indica una probable inestabilidad, y agregaron el concepto de “fractura inestable por estallido”

Roberts y Curtis. 70'

Agregaron a las anteriores que el daño neurológico era causado por deformidad progresiva como resultado de una fractura por estallido

Fancis Denis. 1983

Divide las vértebras en tres columnas para ubicar si el daño es: óseo, ligamentoso y/o neurológico. Se basa en imágenes obtenidas por medio de Tomografía axial computarizada, enfatizando la importancia de la columna media, combina el aspecto estructural y el grado de inestabilidad.

Cada fractura es catalogada como producida por: compresión, estallido, flexodistracción y fractura-luxación. La gravedad de la lesión se establece por el número de columnas involucradas, y de esta combinación surgen subclasificaciones que dan un total de 20 grupos. Esta clasificación ha sido criticada porque en ocasiones es difícil distinguir entre fracturas estables e inestables

Clasificación AO (Arbeitsgemeinschaft für Osteosynthesefragen). 1994

Presentada por Magerl y Max Aebi esta clasificación divide las fracturas según el mecanismo de lesión que puede ser por: compresión (A), distracción (B) y traslación (C) con sus subgrupos respectivos.

Este sistema es más incluyente que los anteriores, ya que establece una graduación de las lesiones que se correlaciona con un riesgo mayor de daño neurológico o de fracaso con tratamiento conservador. Esta clasificación ha sido criticada por presentar problemas en la reproducibilidad intra e inter observador, como lo presentan la mayoría de las clasificaciones.

Clasificación TLISS (*thoracolumbar Injury Classification and severity Score*). **2005**

Determina la gravedad de las lesiones toraco-lumbares por medio de un puntaje. Fue presentada por el Dr. Alexander Vaccaro y colaboradores con el objetivo de simplificar la clasificación de las lesiones toraco-lumbares y decidir si el tratamiento es quirúrgico o no.

Se establece un sistema de puntos para valorar las lesiones y estimar el grado de inestabilidad de la fractura. La suma de los puntos asignados a cada uno de los tres componentes básicos del sistema de clasificación da un puntaje final, con el cual se sugiere un tratamiento.

Los tres componentes básicos del sistema de clasificación incluyen:

- Mecanismo de lesión
- Integridad del complejo ligamentoso posterior
- Estado neurológico

Ninguno de los esquemas de clasificación publicados hasta la fecha, han sido elaborados para ayudar en la decisión del manejo clínico (no quirúrgico) que debe recibir el paciente.

Clasificación AO

Esta clasificación divide a las fracturas por el mecanismo de lesión. La progresión de las fracturas desde el tipo A al C se relaciona con: incremento de la lesión ósea y de los ligamentos, mayor desplazamiento, mayor inestabilidad e incremento del riesgo de lesión neurológica.

Tipo A (por compresión)

Cuando afecta la columna anterior y se subdividen en tres subgrupos:

A1	Fractura con impactación como las fracturas en cuña
A2	Fracturas con fragmento coronal o sagital
A3	Fracturas por estallido

Tipo B (por distracción)

B1	A través de partes blandas posteriores
B2	A través del arco vertebral posterior
B3	A través del disco intervertebral

Tipo C (multidireccionales con desplazamiento)

Las fracturas de este tipo tienen un elemento de traslación.

C1	Desplazamiento en el plano sagital, por luxación anterior, el mecanismo es por distracción con flexión o extensión, o cizallamiento anterior o posterior
C2	Con una fuerza de cizallamiento lateral, con o sin flexión lateral, se produce desplazamiento lateral
C3	Con rotación, si la rotación se combina con compresión anterior, se puede producir una fractura por estallido rotacional

Todos los sistemas de clasificación que existen en la actualidad tienen limitaciones, sin embargo el sistema de clasificación TLICS cumple con establecer la condición de estabilidad, deformidad y compromiso neurológico, a partir de asignar valores numéricos a las variables con lo que intenta disminuir la subjetividad en el diagnóstico y pronóstico de las fracturas dorso-lumbares de la columna vertebral.

La Clasificación de TLICS considera que a mayor puntaje mayor gravedad de la lesión

Puntos	Recomendación
3 o menos	tratamiento no quirúrgico
4	pueden ser tratadas en forma quirúrgica o no quirúrgica a criterio del cirujano
5 o mas	Tratamiento quirúrgico (tiene potencial impacto en la estabilidad mecánica o daño neurológico.

En presencia de lesiones múltiples contiguas o no contiguas solo la de mayor gravedad es evaluada

Condiciones a evaluar y puntaje correspondiente

Mecanismo de lesión

El mecanismo de lesión se determina después de una evaluación cuidadosa de estudios radiográficos que muestran el patrón de alteración anatómica de la fractura. Para determinar con mayor precisión el mecanismo de lesión se requiere de imágenes provenientes de: radiografías simples, tomografía computarizada y resonancia magnética.

Parámetro a evaluar	Calificación
Fractura por compresión	1
Estallido	1
Traslación / rotación	3
Distracción	4

Integridad del complejo ligamentoso posterior

La estabilidad vertebral posterior está determinada por el Complejo Ligamentoso Posterior (PLC)

El Complejo Ligamentoso Posterior incluye: ligamento supra-espinoso, ligamento inter-espinoso, ligamento amarillo y capsula de articulación facetaria. La importancia de este complejo ligamentoso radica en la protección de la columna vertebral contra: flexión excesiva, rotación, traslación, y distracción; se ha ganado el nombre de "Banda de tensión posterior."

PLC	Calificación
Intacta	0
Sospecha / indeterminado	2
Lesionado	3

Estado neurológico

Estado Neurológico del paciente	Calificación
Intacta	0
Lesión de la raíz nerviosa	2
Lesión de la Médula, cono medular completa	2
Lesión neurológica incompleta	3
Cola de caballo	3

Se evaluó la concordancia intra e inter observador entre la clasificación AO (Arbeitsgemeinschaft für Osteosynthesefragen) y la clasificación de Denis que hasta entonces era la más usada, se encontró que la clasificación AO tuvo una mejor concordancia.

También se realizó un estudio con el objetivo de evaluar la concordancia inter e intra observador entre la clasificación AO y la clasificación de TLICS, la cual muestra que las dos clasificaciones tienen un buen grado de acuerdo inter e intra observador. En la clasificación TLICS, se observó un acuerdo global del 69% y en la clasificación AO un acuerdo global del 67%.

La evidencia disponible no es suficiente para recomendar el uso rutinario de alguno de los sistemas de clasificación de las fracturas de columna vertebral a nivel toraco-lumbar, que existen en la actualidad.

Es necesario que se realicen estudios con tamaño de muestra mayor, en el que se estratifique adecuadamente cada uno de los tipos y subtipos de las fracturas toraco-lumbares, de las clasificaciones que serán evaluadas, así como definir el objetivo final de la clasificación es decir si ayudará en la toma de decisión del tipo de tratamiento a realizar o bien su fin es pronóstico

En tanto se dispone de una clasificación con alto grado de confiabilidad y aceptada por la comunidad internacional de cirujanos de columna vertebral, el médico tratante deberá usar la clasificación que conozca mejor y la aplique con destreza

TRATAMIENTO

Indicaciones de Tratamiento Quirúrgico

Los objetivos finales del tratamiento quirúrgico de las fracturas toracolumbares son:

- Mejorar al máximo la función
- Prevenir la deformidad
- Evitar la inestabilidad
- Evitar el dolor
- Acortar los días de hospitalización

Con el tratamiento quirúrgico se pretende:

- Recuperar el alineamiento vertebral
- Estabilizar una fractura inestable
- Descomprimir las estructuras neurales

Las Indicaciones de tratamiento quirúrgico en pacientes con fractura de columna vertebral en la región toraco-lumbar son las siguientes:

- Fracturas inestables
- Déficit neurológico relacionado con la compresión de las estructuras neurales por elementos óseos o hematomas
- Lesiones parciales de la médula o lesiones de cola de caballo.
- Lesiones asociadas de la médula espinal
- Lesiones de la cola de caballo
- Lesión incompleta de la médula

La inestabilidad mecánica de las fracturas toracolumbares es el factor principal por el que se realiza tratamiento quirúrgico.

La mayoría de las lesiones de flexión-distracción o fracturas-luxación necesitan estabilización quirúrgica.

La cirugía se recomienda a menudo para las fracturas toracolumbares por compresión axial con afectación neurológica.

El principal foco de debate es el tratamiento de las fracturas toracolumbares por compresión axial sin déficit neurológico.

En un estudio prospectivo, aleatorizado de fracturas toracolumbares por compresión axial, se encontró que el tratamiento quirúrgico no logró mejores resultados que el tratamiento conservador en pacientes neurológicamente intactos. En contraste, otro estudio informó que las fracturas toracolumbares (AO Tipo A3) fracturas sin déficit neurológico en quienes se realizó estabilización posterior de segmento corto, tuvieron mejores resultados radiográficos que las fracturas tratadas en forma conservadora, sin embargo, el resultado funcional es el mismo. Ambos estudios son limitados debido al escaso tamaño de muestra y a las características heterogéneas de las fracturas de los pacientes incluidos.

Uno de los factores que apoyan el tratamiento conservador de las fracturas toracolumbares por compresión axial es que la remodelación espontánea del canal espinal y la resorción parcial o total de fragmentos de hueso retropulsado dará lugar a la descompresión del contenido neuronal, independientemente de si los fragmentos de hueso han sido completamente reducidos. Los mecanismos subyacentes de la remodelación de canal espinal siguen sin estar claros. La opinión del autor de esta revisión sistemática considera que el tratamiento quirúrgico puede estar justificado en las fracturas toracolumbares por compresión axial con invasión del canal sin déficit neurológico significativo. Sin embargo, la elección del tratamiento no quirúrgico puede significar renunciar a los esfuerzos para descomprimir el contenido neural. Cabe señalar que no hay evidencia de que exista una correlación entre la descompresión y los resultados a largo plazo para los pacientes con afectación neurológica significativa.

El momento de la descompresión quirúrgica y la estabilización sigue siendo controvertida, se han realizado pocos estudios sobre el momento óptimo para la fijación de la fractura toracolumbar en pacientes politraumatizados.

Hasta el momento no se ha demostrado ninguna correlación significativa entre el momento de la intervención quirúrgica y la incidencia de complicaciones.

En un estudio retrospectivo que incluyó 147 pacientes con fracturas toracolumbares agudas y traumatismos múltiples, se encontró que el tratamiento quirúrgico disminuye la incidencia de complicaciones pulmonares y la duración de la estancia hospitalaria. Tales hallazgos sugieren que la cirugía permite la movilización temprana y por lo tanto disminuye las complicaciones relacionadas con el reposo prolongado en cama.

Los pacientes tratados quirúrgicamente tuvieron significativamente menos dolor que los no quirúrgicos (la explicación puede ser que al corregir la cifosis postraumática disminuye el dolor, no se encontraron diferencias significativas entre los grupos quirúrgicos y no quirúrgicos en cuanto a la recuperación de la función neurológica).

Ni la gravedad de la lesión ni el tiempo quirúrgico tuvieron un impacto significativo en la tasa de recuperación de la función neurológica.

Con respecto al momento de la intervención quirúrgica, la indicación absoluta para cirugía urgente es deterioro neurológico progresivo en la presencia de compromiso significativo del canal espinal. Además, la estabilización quirúrgica está indicada tan pronto como sea posible en pacientes con fracturas-luxaciones y déficits neurológicos incompletos.

Aunque fijación temprana de espinas inestables puede reducir la mortalidad y la morbilidad de los pacientes, la cirugía inmediata no es obligatoria.

Hasta el momento no se ha demostrado correlación entre el grado de compromiso del canal en la unión toracolumbar y el déficit neurológico.

En contraste con los pacientes con lesiones de médula espinal en la columna cervical y torácica, los pacientes con compresión de raíces nerviosas en la región lumbosacra suelen tener mejores resultados después de la descompresión quirúrgica.

Algunos estudios recientes encontraron reducción en la morbilidad y en la utilización de recursos, cuando se realizó la fijación de la columna vertebral dentro de las 48 horas siguientes al momento en que produjo la lesión.

La tendencia actual es realizar intervención quirúrgica temprana en pacientes con fractura dorsolumbar con inestabilidad vertebral o déficit neurológico causado por la compresión de las estructuras neurales.

En general, si a la exploración física un paciente presenta déficit neurológico completo (paraplejía o tetraplejía) y no mejora en 48 horas, la cirugía descompresiva no mejorara la función neurológica.

La cirugía descompresiva se recomienda para pacientes con lesiones parciales del cordón o cola de caballo, no está indicada en pacientes con daño neurológico total que ha durado más de 48 horas.

El cirujano de columna vertebral, deberá decidir si el paciente con fractura toracolumbar es candidato o no a recibir tratamiento quirúrgico.

El cirujano de columna vertebral deberá considerar los siguientes aspectos en la evaluación del paciente con fractura toracolumbar:

- La estabilidad de la fractura
- La evidencia radiológica de compresión de la médula espinal o la cauda equina
- La exploración neurológica del paciente
- El estado general del paciente

TECNICAS QUIRÚRGICAS PARA LA REDUCCIÓN DE FRACTURAS TORACOLUMBARES

Uno de los aspectos más controvertidos en la cirugía de la columna vertebral, es el tratamiento de las fracturas toracolumbares la cual presenta retos y problemas que requieren mayor estudio.

Los cirujanos de columna pueden considerar diferentes factores para tomar la decisión de realizar tratamiento quirúrgico en pacientes con fracturas de la columna toracolumbar, las variaciones en las condiciones que fundamentan la decisión del tratamiento de las lesiones de la columna toracolumbar ejercen un impacto sobre los resultados y el pronóstico de estas fracturas que no pueden ser ignorados.

En una revisión sistemática de la literatura se encontraron dos estudios metacéntricos de fracturas toracolumbares. Sin embargo con estos estudios no es posible llegar a ningún acuerdo sobre cuál es el tratamiento óptimo para cada tipo de fractura, debido a que ambos estudios presentan defectos en su diseño, principalmente porque el manejo de las fracturas se decidió de acuerdo con la filosofía y las creencias personales de los médicos tratantes. Obviamente, los estudios de calidad limitada no proporcionan una buena evidencia científica para guiar la práctica clínica.

El tratamiento de las fracturas toracolumbares apunta a la restauración de la integridad anatómica y de la estabilidad estructural de la columna vertebral lesionada, al proporcionar un entorno biológico y biomecánicamente ideal para facilitar la recuperación funcional.

Las fracturas toracolumbares de antaño solían ser tratadas de forma conservadora. Sin embargo ante los avances en el conocimiento de la biomecánica de la columna vertebral, de los estudios de imagen y de las técnicas instrumentadas, el tratamiento conservador ha quedado reservado solo para algunos tipos de fractura

Desde el punto de vista de la medicina basada en la evidencia, hay escasez de estudios comparativos de alta calidad sobre los resultados del tratamiento conservador versus quirúrgico.

Los estudios publicados hasta el momento no apoyan la percepción que la intervención quirúrgica está asociada con mejores resultados en cuanto al alivio del dolor y la recuperación neurológica.

La instrumentación posterior con tornillos pediculares se ha convertido en popular debido a que tiene ventajas sobre otros sistemas de fijación posterior.

La fijación a corto segmento permite la estabilización suficiente, lo que se traduce en niveles adyacentes están menos afectados.

La reducción indirecta proporcionada por implantes posteriores se basa en gran medida en la integridad del ligamento longitudinal posterior, y posiblemente en el anillo fibroso del disco intervertebral y el ligamento longitudinal anterior.

Cuando el ligamento longitudinal posterior ha sido completamente roto, la reducción posterior está a menudo contraindicada.

Los abordajes anteriores son particularmente ventajosos en las fracturas de columna toraco-lumbar con lesión grave de la columna anterior y media, porque evitan el colapso vertebral y la cifosis progresiva que puede presentarse después de la cirugía.

A pesar de que el abordaje anterior es más invasivo y técnicamente más exigente (que el abordaje posterior), es más eficaz, ya que permite la exposición directa y la descompresión de los elementos neuronales, además proporciona apoyo a la columna vertebral para soportar la carga.

En la revisión sistemática se encontró un acuerdo casi unánime en que la descompresión anterior con aplicación de injerto es crítico para el éxito clínico en pacientes con fracturas significativamente inestables de la columna dorsolumbar, especialmente aquellos con aplastamiento grave del cuerpo vertebral, deformidad cifótica y compromiso del canal medular.

ABORDAJE QUIRÚRGICO

El abordaje quirúrgico para la reducción y estabilización de los segmentos afectados de las fracturas de columna dorso-lumbar puede ser anterior o posterior; este a su vez puede ser abierto o por medio de microcirugía

Los criterios que se usan para la elección del abordaje quirúrgico son los siguientes:

- Nivel de la lesión
- Ubicación de la compresión neural
- Características de la fractura
- Grado de destrucción ósea
- Lesiones ligamentosas asociadas
- Presencia y grado de déficit neurológico
- Edad del paciente
- Condición médica del paciente
- Lesiones asociadas

El abordaje quirúrgico con microcirugía permite descompresión efectiva de las estructuras nerviosas

La elección del abordaje quirúrgico depende en gran medida de la familiaridad del cirujano con la técnica quirúrgica que planea realizar.

Si el abordaje anterior no es factible debido a las condiciones médicas del paciente o por falta de instrumental quirúrgico, se deberá optar por un abordaje posterior.

El uso de instrumental para fijación segmentaria es necesario con frecuencia en pacientes con fracturas inestables

Independientemente del tipo de instrumentación y abordaje quirúrgico, la fijación segmentaria es de suma importancia, ya que cualquier tipo de instrumentación fallaría si la columna no es soportada por una fusión ósea sólida.

Basado en el principio de fijación de 3 puntos, la fusión instrumentada del segmento largo que incluye dos o más niveles, por encima y por debajo del segmento lesionado puede:

- Preservar y restaurar la estabilidad coronal y sagital
- Prevenir la cifosis recurrente
- Promover la fusión y la estabilidad después de la reducción
- Disminuir la incidencia de fracaso del implante

La fijación del segmento de largo y la fusión están indicadas para fracturas-luxaciones con desplazamiento grave, especialmente para aquellos con lesión completa de la médula espinal, compresión múltiple o fracturas por estallamiento.

- La fusión de un segmento largo sacrifica el movimiento de la columna vertebral; la fusión no debe extenderse por debajo de L3
- La fusión larga no está indicada en fracturas conminutas graves del cuerpo vertebral
- En pacientes que son trabajadores manuales, se debe evitar en la medida de lo posible la fijación de un segmento largo, de tal forma que se mantenga el movimiento del segmento espinal.
- Por el momento, con la evidencia actual no es posible recomendar o no determinado abordaje y técnica quirúrgica, para cada uno de los tipos de fracturas de columna vertebral toracolumbar.
- El cirujano de columna evaluará y elegirá de forma individual el abordaje y la técnica quirúrgica que mejor conozca y realice con destreza, tomando en cuenta los principios antes enunciados.

COMPLICACIONES

Las siguientes son complicaciones que se pueden presentar, si no se realiza el tratamiento quirúrgico en pacientes con fracturas que cubren los criterios para recibir tratamiento quirúrgico:

- Aumento de cifosis o lordosis
- Inestabilidad (Cuadros 3 y 4)
- Dolor crónico
- Lesiones radiculares (paresias, paraplejas)
- Lesiones medulares (paraplejía)
- Lesiones de la cola de caballo (secuela vesical y/o esfinteriana).
- Enfermedad trombo embolica

Complicaciones que se pueden presentar durante el procedimiento quirúrgico:

- Deterioro neurológico el cual puede ocurrir a partir de la tracción neural, la compresión, o la interrupción del aporte vascular a los elementos neurales
- El riesgo total de la lesión neurológica posterior a la instrumentación es 1-3%
- Deterioro neurológico postoperatorio por desprendimiento del injerto, el desplazamiento de los equipos o hematomas
- Lesión intraoperatoria de los grandes vasos y vísceras que puede ocurrir durante la exposición vertebral y la reconstrucción
- Desgarros duros, por fragmentos de hueso o por lesión accidental durante el procedimiento quirúrgico, pueden dar lugar a fugas de líquido cefalorraquídeo.

Complicaciones Post Quirúrgicas

- Persistencia de síndrome de cauda equina
- Fístula de cauda equina
- Infección superficial y/o sistémica
- Meningitis
- Discitis
- Lesión de vasos.
- Lesión de uréter
- Necesidad de reintervención
- Mortalidad

PRONÓSTICO

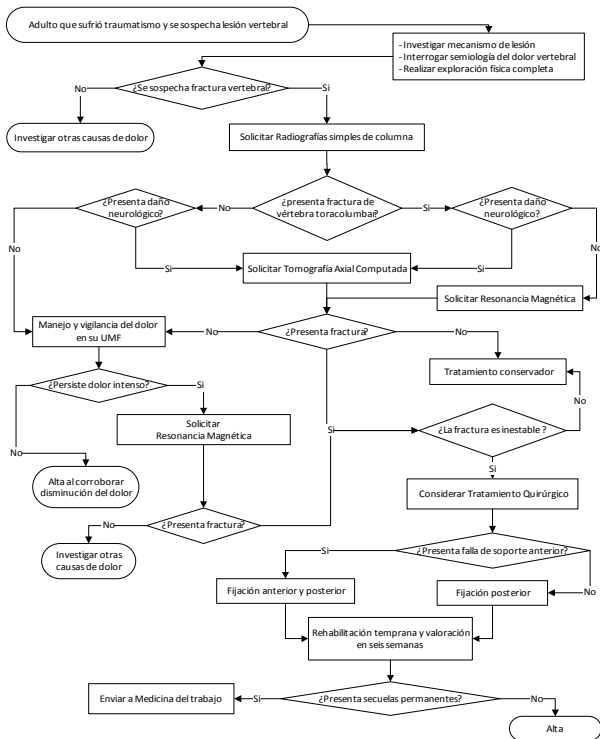
La eficacia de la cirugía descompresiva en las fracturas de columna vertebral varía en función del nivel y grado de lesión.

El pronóstico de pacientes con fractura toracolumbar depende del grado de lesión neurológica.

- Los pacientes sin déficit neurológico o con déficit parcial generalmente tienen un buen pronóstico.
- Pacientes con daño neurológico completo, permanecen parapléjicos.
- Otros factores influye en el pronóstico son: la edad, comorbilidades, daños asociados y complicaciones médicas generales.

4. DIAGRAMAS DE FLUJO

Diagnóstico y Tratamiento de la Fractura de Vertebra Toracolmbar Traumática en el Adulto



Cuadro 1. Escala de ASIA (Frankel modificada)

Escala de Frankel modificada	
Grado A	Lesión completa de la función motora y sensitiva por debajo de la lesión.
Grado B	Lesión incompleta. Ausencia de la función motora pero tiene sensibilidad por debajo del nivel neurológico. Tipos: <ul style="list-style-type: none"> ▪ Sensibilidad superficial táctil conservada ▪ Además conserva la térmico dolorosa
Grado C	Lesión incompleta <ul style="list-style-type: none"> ▪ Tiene sensibilidad ▪ Tiene motilidad: músculos con fuerza menor de 3 (Test de Daniel) por debajo del nivel neurológico
Grado D	Lesión incompleta <ul style="list-style-type: none"> ▪ Tiene sensibilidad. ▪ Tiene motilidad, músculos con fuerza igual o mayor que 3 (Test de Daniel)
Grado E	Función motora y sensitiva normal

Fuente: Rothman-Simeone. La columna. Ed. El Sevier, 2005.vol 1 pp 171-185

Cuadro 2. Clasificación Neurológica de la Lesión de Médula Espinal ASIA

ASIA

STANDARD NEUROLOGICAL CLASSIFICATION OF SPINAL CORD INJURY

MOTOR

KEY MUSCLES

C2	R	L	
C3			
C4			
C5			Elbow flexors
C6			Wrist extensors
C7			Elbow extensors
C8			Finger flexors (distal phalanx of middle finger)
T1			Finger abductors (little finger)
T2			
T3			
T4			
T5			
T6			
T7			
T8			
T9			
T10			
T11			
T12			
L1			
L2			Hip flexors
L3			Knee extensors
L4			Ankle dorsiflexors
L5			Long toe extensors
S1			Ankle plantar flexors
S2			
S3			
S4-5			

Voluntary anal contraction (Yes/No)

TOTALS + = **MOTOR SCORE**
 (MAXIMUM) (50) (50) (100)

LIGHT TOUCH

PIN PRICK

C2	R	L	
C3			
C4			
C5			
C6			
C7			
C8			
T1			
T2			
T3			
T4			
T5			
T6			
T7			
T8			
T9			
T10			
T11			
T12			
L1			
L2			
L3			
L4			
L5			
S1			
S2			
S3			
S4-5			

TOTALS + = **PIN PRICK SCORE** (max: 112)
 + = **LIGHT TOUCH SCORE** (max: 112)

SENSORY

KEY SENSORY POINTS

0 = absent
 1 = impaired
 2 = normal
 NT = not testable

*Key Sensory Points

NEUROLOGICAL LEVEL <small>The most caudal segment with normal function</small>	R	L		COMPLETE OR INCOMPLETE? <input type="checkbox"/> <small>Incomplete = Any sensory or motor function in S4-S5</small>		ZONE OF PARTIAL PRESERVATION <small>Caudal extent of partially innervated segments</small>	R	L
	SENSORY	MOTOR	<input type="checkbox"/> <input type="checkbox"/>	ASIA IMPAIRMENT SCALE	<input type="checkbox"/>		SENSORY	MOTOR
			<input type="checkbox"/> <input type="checkbox"/>		<input type="checkbox"/>		<input type="checkbox"/> <input type="checkbox"/>	<input type="checkbox"/> <input type="checkbox"/>

This form may be copied freely but should not be altered without permission from the American Spinal Injury Association. 2000 Rev.

Fuente: Rothman-Simeone. La columna. Ed. El Sevier, 2005.vol 1 pp 171-185

Cuadro 3. Lista de Referencia para Determinar la Inestabilidad Clínica de la Columna Torácica y Toracolumbar

Elementos	Valor en puntos
Destrucción o anulación del funcionamiento de los elementos anteriores	2
Destrucción a anulación del funcionamiento de los elementos posteriores	2
Destrucción de las articulaciones costovertebrales	1
Criterios radiográficos: - Desplazamiento en el plano sagital >2,5mm o del 20% (2 puntos) - Ángulo relativo en al plano sagital >5° (2 puntos)	
Lesión de la medula espinal o de la cola de caballo	2
Pronóstico de la peligrosidad de la carga	2
Total	
5 o más puntos = inestable	

Fuente: White AA III, Panjabi MM: Clinical Biomechanics of the Spine, 2nd ed. Philadelphia, JB Lippincott, 1990.

Cuadro 4. Lista de Referencia para Determinar la Inestabilidad Clínica de la Columna Lumbar

Elemento	Valor en puntos
Destrucción o anulación del funcionamiento de los elementos anteriores	2
Destrucción o anulación del funcionamiento de los elementos posteriores	2
Destrucción de las articulaciones costovertebrales	4
Criterios radiográficos: Radiografías en flexo-extensión: <ul style="list-style-type: none"> ▪ Traslación en el plano sagital >4,5mm o del 15% (2 puntos) ▪ Rotación en el plano sagital: <ul style="list-style-type: none"> ▪ >15° en L1-L2, L2-L3 Y L3-L4 (2 puntos) ▪ >20° en L4-L5 (2 puntos) ▪ >25° en L5-S1 (2 puntos) Radiografías en reposo: <ul style="list-style-type: none"> ▪ Desplazamiento en el plano sagital >4,5mm o del 15% (2 puntos) ▪ Ángulo relativo en el plano sagital >22° (2 puntos) 	
Lesión de la cola de caballo	3
Pronóstico de la peligrosidad de la carga	1
Total	
5 o mas puntos = inestable	

Fuente: White AA III, Panjabi MM: Clinical Biomechanics of the Spine, 2nd ed. Philadelphia, JB Lippincott, 1990.

Avenida Paseo de La Reforma #450, piso 13,
Colonia Juárez, Delegación Cuauhtémoc, CP 06600, México, D. F.
www.cenetec.salud.gob.mx

Publicado por CENETEC

© Copyright CENETEC

Editor General

Centro Nacional de Excelencia Tecnológica en Salud
2013

ISBN: **En trámite**