

# GOBIERNO FEDERAL



**SALUD**

**SEDENA**

**SEMAR**

GUÍA DE PRACTICA CLINICA **GPC**

## QUERATOPATÍA BULLOSA SECUNDARIA A CIRUGÍA DE CATARATA

### Evidencias y recomendaciones

Catálogo maestro de guías de práctica clínica: **IMSS-454-11**

CONSEJO DE  
SALUBRIDAD GENERAL





Ave. Reforma No. 450, piso 1.3, Colonia Juárez,  
Delegación Cuauhtémoc, 06600, México, D. F.

[www.cenetec.salud.gob.mx](http://www.cenetec.salud.gob.mx)

Publicado por CENETEC.

© Copyright CENETEC.

Editor General.

Centro Nacional de Excelencia Tecnológica en Salud.

Esta guía de práctica clínica fue elaborada con la participación de las instituciones que conforman el Sistema Nacional de Salud, bajo la coordinación del Centro Nacional de Excelencia Tecnológica en Salud. Los autores han hecho un esfuerzo por asegurarse de que la información aquí contenida sea completa y actual; por lo que asumen la responsabilidad editorial por el contenido de esta guía, que incluye evidencias y recomendaciones y declaran que no tienen conflicto de intereses.

Las recomendaciones son de carácter general, por lo que no definen un curso único de conducta en un procedimiento o tratamiento. Las recomendaciones aquí establecidas, al ser aplicadas en la práctica, podrían tener variaciones justificadas con fundamento en el juicio clínico de quien las emplea como referencia, así como en las necesidades específicas y preferencias de cada paciente en particular, los recursos disponibles al momento de la atención y la normatividad establecida por cada Institución o área de práctica.

Este documento puede reproducirse libremente sin autorización escrita, con fines de enseñanza y actividades no lucrativas, dentro del Sistema Nacional de Salud.

Deberá ser citado como: **Queratopatía Bullosa Secundaria a Cirugía de Catarata**, México: Secretaría de Salud, 2011.

Esta guía puede ser descargada de Internet en: [www.cenetec.salud.gob.mx/interior/gpc.html](http://www.cenetec.salud.gob.mx/interior/gpc.html)

H18 Otros trastornos de la córnea  
H18.1 Queratopatía bullosa

GPC: Diagnóstico y Tratamiento de la Queratopatía bullosa  
Secundaria a Cirugía de Catarata

**AUTORES Y COLABORADORES**

**Coordinadores:**

Dra. Yuribia Karina Millán Gámez	Médico Oftalmólogo	Instituto Mexicano del Seguro Social	Coordinador de Programas Médicos de la División de Excelencia Clínica	Sociedad Mexicana de Oftalmología
----------------------------------	--------------------	--------------------------------------	---	-----------------------------------

**Autores:**

Dra. Elvira Carolina Cantú García	Médico Oftalmólogo	Instituto Mexicano del Seguro Social	Médico Adscrito a la Unidad Médica Atención Ambulatoria, Hospital General Regional No. 36 Puebla, Delegación Puebla	Colegio de Oftalmología de Puebla
Dra. Laura Elizabeth Vargas Rodríguez	Médico Oftalmólogo	Instituto Mexicano del Seguro Social	Médico Adscrito al Hospital General de Zona No. 51 Gómez Palacio, Delegación Durango	Sociedad Mexicana de Oftalmología
Dr. Néstor Hugo Garrido Gaspar	Médico Oftalmólogo	Instituto Mexicano del Seguro Social	Jefe del Servicio de Oftalmología Hospital de Especialidades del Centro Médico del Noroeste	Sociedad Mexicana de Oftalmología
Dr. Antonio Alejandro Vázquez Cerón	Médico Oftalmólogo	Instituto Mexicano del Seguro Social	Médico Adscrito al Hospital de Especialidades del Centro Médico de Torreón No. 71 Delegación Coahuila	Sociedad de Oftalmólogos de la Laguna

**Validación interna:**

Reyna Ivonné Tello Medina.	Oftalmología	Instituto Mexicano del Seguro Social	Hospital General de Zona No. 50. San Luis Potosí. Delegación San Luis Potosí
Dr. Rolando López López	Médico Oftalmólogo	Instituto Mexicano del Seguro Social	Médico Adscrito al Hospital General Regional Benito Juárez No. 12, Mérida Yucatán

**Validación externa:**

Dr. <Nombre>	<Especialidad>	<Institución>	<Cargo/Unidad>	<Academia>
--------------	----------------	---------------	----------------	------------

## ÍNDICE

AUTORES Y COLABORADORES .....	4
1. CLASIFICACIÓN .....	6
2. PREGUNTAS A RESPONDER EN ESTA GUÍA.....	7
3. ASPECTOS GENERALES .....	8
3.1 ANTECEDENTES.....	8
3.2 JUSTIFICACIÓN.....	8
3.3 PROPÓSITO.....	9
3.4 OBJETIVO DE ESTA GUÍA .....	9
3.5 DEFINICIÓN .....	10
4. EVIDENCIAS Y RECOMENDACIONES.....	11
4.1 PREVENCIÓN SECUNDARIA .....	12
4.1.1 DETECCIÓN DE FACTORES DE RIESGO .....	12
4.2 DIAGNÓSTICO .....	16
4.2.1 DIAGNÓSTICO CLÍNICO .....	16
4.2.2 DIAGNÓSTICO DIFERENCIAL .....	17
4.2.3 PRUEBAS DIAGNÓSTICAS .....	18
4.3 TRATAMIENTO.....	19
4.3.1 TRATAMIENTO MÉDICO.....	19
4.3.2 TRATAMIENTO QUIRÚRGICO .....	20
4.4 CRITERIOS DE REFERENCIA .....	24
4.4.1 TÉCNICO-MÉDICOS .....	24
4.4.1.1 REFERENCIA AL SEGUNDO NIVEL DE ATENCIÓN.....	24
4.5 VIGILANCIA Y SEGUIMIENTO .....	25
5. ANEXOS.....	27
5.1 PROTOCOLO DE BÚSQUEDA.....	27
5.2 SISTEMAS DE CLASIFICACIÓN DE LA EVIDENCIA Y FUERZA DE LA RECOMENDACIÓN .....	29
5.3 CLASIFICACIÓN O ESCALAS DE LA ENFERMEDAD .....	30
5.4 MEDICAMENTOS.....	31
5.5 ALGORITMOS.....	32
6. GLOSARIO DE TÉRMINOS Y ABREVIATURAS.....	33
7. BIBLIOGRAFÍA.....	35
8. AGRADECIMIENTOS. ....	39
9. COMITÉ ACADÉMICO. ....	40
10. DIRECTORIO SECTORIAL Y DEL CENTRO DESARROLLADOR.....	41
11. COMITÉ NACIONAL DE GUÍAS DE PRÁCTICA CLÍNICA.....	42

## 1. CLASIFICACIÓN

Catálogo maestro: IMSS-454-11	
<b>Profesionales de la salud.</b>	Medicina General, Medicina Familiar, Oftalmología
<b>Clasificación de la enfermedad</b>	H18.1 Queratopatía bullosa
<b>Categoría de GPC.</b>	Primero, Segundo y Tercer Nivel de Atención
<b>Usuarios potenciales</b>	Médico Oftalmólogo, Médico General, Médico Familiar Personal de salud en formación y servicio social
<b>Tipo de organización desarrolladora</b>	Instituto Mexicano del Seguro Social
<b>Población blanco.</b>	Todos los pacientes portadores de Queratopatía Bullosa secundaria a Cirugía de Catarata
<b>Fuente de financiamiento/patrocinador.</b>	Instituto Mexicano del Seguro Social
<b>Intervenciones y actividades consideradas.</b>	Exploración Oftalmológica Interrogatorio Ultrasonografía ocular Microscopia especular Lente de contacto terapéutico Tratamiento Médico Tratamiento Quirúrgico
<b>Impacto esperado en salud.</b>	Reducción en el número de pacientes que desarrollan queratopatía bullosa después de cirugía de catarata Mejorar la calidad de vida al reducir el dolor secundario a la queratopatía bullosa Reducción en los casos de queratoplastia Reducción en los casos de ceguera por queratopatía bullosa Mejor calidad de vida del pacientes con desarrollo de queratopatía bullosa
<b>Metodología<sup>3</sup>.</b>	<Adopción de guías de práctica clínica o elaboración de guía de nueva creación: revisión sistemática de la literatura, recuperación de guías internacionales previamente elaboradas, evaluación de la calidad y utilidad de las guías/revisiones/otras fuentes, selección de las guías/revisiones/otras fuentes con mayor puntaje, selección de las evidencias con nivel mayor, de acuerdo con la escala utilizada, selección o elaboración de recomendaciones con el grado mayor de acuerdo con la escala utilizada.>
<b>Método de validación y adecuación.</b>	Enfoque de la GPC: <enfoque a responder preguntas clínicas mediante la adopción de guías y/o enfoque a preguntas clínicas mediante la revisión sistemática de evidencias en una guía de nueva creación> Elaboración de preguntas clínicas. Métodos empleados para coleccionar y seleccionar evidencia. Protocolo sistematizado de búsqueda: Revisión sistemática de la literatura. Búsquedas mediante bases de datos electrónicas. Búsqueda de guías en centros elaboradores o o compiladores. Búsqueda en páginas Web especializadas Búsqueda manual de la literatura. Número de fuentes documentales revisadas: 8 Guías seleccionadas: 0 Revisiones sistemáticas: 3 Ensayos controlados aleatorizados: 3 Reporte de casos: 1 Otras fuentes seleccionadas: 51
<b>Método de validación</b>	Validación del protocolo de búsqueda: División de Excelencia Clínica Método de validación de la GPC: validación por pares clínicos. Validación interna: Instituto Mexicano del Seguro Social Revisión institucional: Hospital General de Zona No. 50, San Luis Potosí Delegación San Luis Potosí Hospital General Regional Benito Juárez No. 12, Mérida Yucatán Validación externa: <institución que realizó la validación externa> Verificación final: <institución que realizó la verificación>
<b>Conflicto de interés</b>	Todos los miembros del grupo de trabajo han declarado la ausencia de conflictos de interés.
<b>Registro y actualización</b>	Catálogo maestro IMSS-454-11 Fecha de actualización: de 3 a 5 años a partir de la fecha de publicación

PARA MAYOR INFORMACIÓN SOBRE LOS ASPECTOS METODOLÓGICOS EMPLEADOS EN LA CONSTRUCCIÓN DE ESTA GUÍA, PUEDE CONTACTAR AL CENETEC A TRAVÉS DEL PORTAL: [WWW.CENETEC.SALUD.GOB.MX/](http://WWW.CENETEC.SALUD.GOB.MX/).

## 2. PREGUNTAS A RESPONDER EN ESTA GUÍA

1. En la población postoperada de cirugía de catarata ¿Cuáles son los factores de riesgo que influyen en el desarrollo de queratopatía bullosa?
2. En la población postoperada de cirugía de catarata con factores de riesgo ¿Cuáles son las características clínicas que permiten establecer el diagnóstico de queratopatía bullosa?
3. En la población con diagnóstico clínico de queratopatía bullosa secundaria a cirugía de catarata ¿Cuáles son los criterios clínicos para considerarlo candidato solo a tratamiento médico?
4. ¿Cuál es el tratamiento médico de la queratopatía bullosa secundaria a cirugía de catarata?
5. En la población con diagnóstico clínico de queratopatía bullosa secundaria a cirugía de catarata ¿Cuáles son los criterios clínicos para considerarlo candidato a queratoplastia lamelar?
6. En la población con tratamiento médico-quirúrgico ¿Cómo se determina el pronóstico visual del paciente?

### 3. ASPECTOS GENERALES

#### 3.1 ANTECEDENTES

La Queratopatía Bullosa (QPB) es una complicación de la cirugía de catarata, secundaria a la descompensación de las células endoteliales dañadas por el procedimiento quirúrgico. En algunas corneas aparece edema estromal en los primeros días del postoperatorio. Se han identificado muchos factores en el desarrollo del edema corneal irreversible tras la cirugía. Entre estos se incluyen: enfermedad endotelial previa, trauma, contacto corneal con vítreo, la técnica quirúrgica y el uso de diferentes soluciones de irrigación. (Francés 2005) Es más frecuente en pacientes de 56 y 64 años de edad (Martínez 2007) y en pacientes con Diabetes Mellitus. (Hugod 2011) Los parámetros epidemiológicos varían en forma considerable al tomar en cuenta factores personales como los mencionados antes; además de factores relacionados con el procedimiento quirúrgico como la habilidad del cirujano, la técnica empleada y los materiales utilizados.

El número de células endoteliales queda definido durante los primeros meses de vida y disminuye con la edad sin que exista capacidad de regeneración. Cualquier enfermedad, traumatismo o cambio degenerativo que produzca una alteración supone una reducción irreversible, que ante una agresión posterior predispone al fracaso endotelial. El número de células necesarias para mantener la transparencia corneal está entre 400 y 700 células/mm<sup>2</sup>. Este número puede variar según otros factores como la inflamación, la presión intraocular y en la práctica existen casos de corneas transparentes con densidades menores y corneas con descompensación a pesar de densidades superiores. (Francés 2005). La microscopia especular es el mejor método para valorar el endotelio tanto en cantidad como en arquitectura mostrando el porcentaje de células hexagonales (pleomorfismo) que debe ser mayor al 50% para considerarlo normal y el coeficiente de variación en el tamaño celular ( polimegatismo) que debe ser mayor a 45% (Brightbill 2008).

#### 3.2 JUSTIFICACIÓN

La cirugía de catarata es una de las cirugías más frecuentes en oftalmología por eso es importante prevenir la QPB y saber identificarla en el momento de que se presente, además de conocer su tratamiento más efectivo tanto médico como quirúrgico ya que tiene un gran impacto en la agudeza visual y en la calidad de vida (Wang 2011).

Actualmente el avance tecnológico ha permitido un mejor pronóstico visual y una pronta recuperación. La integridad del endotelio es determinante para mantener el metabolismo corneal y ello mantiene la transparencia del órgano. Al momento del nacimiento esta establecido el número de



células endoteliales y no existe ningún mecanismo de regeneración. Cualquier evento que disminuya el número de células endoteliales va a provocar una descompensación corneal. El epitelio puede estar adelgazado y edematoso dando lugar a la presencia de vacuolas intraepiteliales.

En resumen una cuenta celular endotelial alta disminuye la posibilidad de QPB como resultado de la manipulación quirúrgica, por lo que es primordial realizar una evaluación cuidadosa del endotelio corneal.

### 3.3 PROPÓSITO

El propósito de esta guía es ofrecer, a partir de la evidencia disponible, las mejores recomendaciones para la práctica clínica del paciente con Queratopatía Bullosa poniendo a disposición del personal de la salud involucrado en la atención del paciente senil o postoperado de catarata las herramientas necesarias para sospechar esta patología y realizar un envío urgente al oftalmólogo para establecer un diagnóstico certero y temprano, que permita iniciar un tratamiento a tiempo y ofrezca al paciente mantener su calidad de vida. Además de brindar apoyo en la toma de decisiones para realizar el tratamiento médico-quirúrgico para cada caso considerando diferentes factores y técnicas quirúrgicas, con el fin de prevenir la pérdida visual.

### 3.4 OBJETIVO DE ESTA GUÍA

La guía de práctica clínica: Queratopatía Bullosa Secundaria a Cirugía de Catarata, forma parte de las guías que integrarán el catálogo maestro de guías de práctica clínica, el cual se instrumentará a través del Programa de Acción Desarrollo de Guías de Práctica Clínica, de acuerdo con las estrategias y líneas de acción que considera el Programa Nacional de Salud 2007-2012.

La finalidad de este catálogo, es establecer un referente nacional para orientar la toma de decisiones clínicas basadas en recomendaciones sustentadas en la mejor evidencia disponible.

Esta guía pone a disposición del personal del primer nivel de atención, las recomendaciones basadas en la mejor evidencia disponible con la intención de estandarizar las acciones nacionales sobre:

#### **Primer nivel de atención**

- Exploración de la baja visual en el paciente postoperado de catarata
- Búsqueda intencionada de pérdida de transparencia corneal
- Detección temprana de pacientes sospechosos de QPB
- Envío a oftalmología a todo paciente postoperado de catarata con baja visual y dolor

#### **Segundo nivel de atención**

- Detección temprana de pacientes con desarrollo de QPB
- Manejo del dolor y mantenimiento de calidad de vida
- Valorar envío a tercer nivel cuando es candidato a queratoplastia

#### **Tercer nivel de atención**

- Realizar Queratoplastia en pacientes candidatos al procedimiento

Lo anterior favorecerá la mejora en la efectividad, seguridad y calidad de la atención médica, contribuyendo de esta manera al bienestar de las personas y de las comunidades, que constituye el objetivo central y la razón de ser de los servicios de salud.

La finalidad es establecer un referente nacional para orientar la toma de decisiones clínicas basadas en recomendaciones sustentadas en la mejor evidencia disponible con la intención de estandarizar las acciones nacionales en los diferentes niveles de atención sobre la queratopatía bullosa.

### **3.5 DEFINICIÓN**

La QPB es una degeneración corneal causada por una descompensación endotelial. Se caracteriza por edema corneal estromal en el que se producen vesículas o bullas subepiteliales debido al paso de fluido hacia las capas anteriores corneales desde un endotelio ineficaz y como consecuencia de la presión intraocular. El fluido permanece por debajo del epitelio debido a su impermeabilidad.

Una cornea guttata o una distrofia endotelial preexistente aumenta el riesgo de descompensación postquirúrgica, pero en muchos casos no existen estos antecedentes. La histopatología se caracteriza por disminución o incluso ausencia de células endoteliales. El epitelio suele estar adelgazado y puede aparecer edema epitelial con la formación de vacuolas intraepiteliales. (Francés 2005)

## 4. EVIDENCIAS Y RECOMENDACIONES

La presentación de la evidencia y recomendaciones en la presente guía corresponde a la información obtenida de GPC internacionales, las cuales fueron usadas como punto de referencia. La evidencia y las recomendaciones expresadas en las guías seleccionadas, corresponde a la información disponible organizada según criterios relacionados con las características cuantitativas, cualitativas, de diseño y tipo de resultados de los estudios que las originaron. Las evidencias en cualquier escala son clasificadas de forma numérica y las recomendaciones con letras, ambas, en orden decreciente de acuerdo a su fortaleza.

Las evidencias y recomendaciones provenientes de las GPC utilizadas como documento base se gradaron de acuerdo a la escala original utilizada por cada una de las GPC. En la columna correspondiente al nivel de evidencia y recomendación el número y/o letra representan la calidad y fuerza de la recomendación, las siglas que identifican la GPC o el nombre del primer autor y el año de publicación se refieren a la cita bibliográfica de donde se obtuvo la información como en el ejemplo siguiente:

Evidencia / Recomendación	Nivel / Grado
E. La valoración del riesgo para el desarrollo de UPP, a través de la escala de Braden tiene una capacidad predictiva superior al juicio clínico del personal de salud	2++ (GIB, 2007)

En el caso de no contar con GPC como documento de referencia, las evidencias y recomendaciones fueron elaboradas a través del análisis de la información obtenida de revisiones sistemáticas, metaanálisis, ensayos clínicos y estudios observacionales. La escala utilizada para la gradación de la evidencia y recomendaciones de estos estudios fue la escala Shekelle modificada.

Cuando la evidencia y recomendación fueron gradadas por el grupo elaborador, se colocó en corchetes la escala utilizada después del número o letra del nivel de evidencia y recomendación, y posteriormente el nombre del primer autor y el año como a continuación:

Evidencia / Recomendación	Nivel / Grado
E. El zanamivir disminuyó la incidencia de las complicaciones en 30% y el uso general de antibióticos en 20% en niños con influenza confirmada	la [E: Shekelle] Matheson, 2007

Los sistemas para clasificar la calidad de la evidencia y la fuerza de las recomendaciones se describen en el Anexo 6.2.

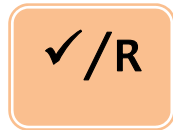Tabla de referencia de símbolos empleados en esta guía



EVIDENCIA



RECOMENDACIÓN



PUNTO DE BUENA PRÁCTICA

#### 4.1 PREVENCIÓN SECUNDARIA

##### 4.1.1 DETECCIÓN DE FACTORES DE RIESGO

Evidencia / Recomendación

Nivel / Grado



Kenji Inoue, analizó las características morfológicas de las células endoteliales de 1819 ojos que fueron sometidos a cirugía de catarata, demostrando que la disminución del coeficiente de la densidad celular endotelial, el incremento del de variación y la disminución del porcentaje de células hexagonales se incrementan con la edad.

III  
[E. Shekelle]  
*Inoue 2002*



Se analizaron las características morfológicas de las células endoteliales en diferentes grupos de edad que van desde los 6 hasta los 83 años de edad, este análisis reveló una variación evidente en la distribución celular con reducción del número al incrementarse la edad

III  
[E. Shekelle]  
*Doughty 2000*

E

Hugod, en un estudio clínico prospectivo incluye un grupo de 30 pacientes con diabetes mellitus tipo II y otro grupo de 30 pacientes sin DM, sometidos a cirugía de catarata mediante facoemulsificación, encontró a los tres meses del postoperatorio pérdida endotelial en el grupo de los diabéticos de 154 células  $\text{mm}^2$  (6.2%), mientras que en el grupo de no diabéticos solo fue de 42 células  $\text{mm}^2$  (1.4%).

III  
[E. Shekelle]  
*Hugod 2011*

E

Un reporte de 10 años de pacientes que fueron sometidos a colocación de lente intraocular de cámara posterior fijado en cámara anterior por diversos motivos revela pérdida de células endoteliales de hasta 100% durante su seguimiento

III  
[E. Shekelle]  
*Hara 2008*

E

El registro de trasplante de cornea sueco durante el periodo de 1998 a 2003 contenía 273 pacientes relacionados con cirugía de catarata y QPB en los que se documentaron factores de riesgo que influyen en el desarrollo de edema corneal persistente:

- Edad OR 1.04 (0.99-1.08)
- Enfermedad endotelial preexistente OR 3.13 (1.46-6.70)
- Facoemulsificación OR 3.60 (1.51-8.56)
- Complicaciones durante la cirugía de catarata OR 1.38 (0.64-3.01)
- Glaucoma OR 1.34 (0.56-3.24)

III  
[E. Shekelle]  
*Claesson 2009*

E

Un estudio retrospectivo de 249 ojos logro identificar varios factores en el desarrollo de QPB Entre ellos se incluyen: cirugía intraocular (52%), catarata (72%), glaucoma (7.2%), vitrectomía (4.8%) y cirugía combinada (2.4%). Otros factores fueron Glaucoma (20.1%), trauma ocular (12.4%), queratitis simple (5.2%), distrofia de Fuchs (1.6%) e iridectomía con laser (1.6%). falla de injerto.

III  
[E. Shekelle]  
*Wang 2011*

**E**

Un seguimiento de al menos un año a pacientes operados de cirugía de catarata con colocación de LIO en cámara posterior reporto 35.2% de complicaciones, el 11.3% correspondió a queratopatía bullosa, 7% con inflamación persistente, 2.8% con glaucoma secundario, 5.6% con deformidad pupilar y 1.4% con hipotonía ocular

**III**  
**[E. Shekelle]**  
*Alhassan 2004*

**R**

Existen factores personales que no es posible modificar como son la edad, enfermedades crónicas degenerativas, enfermedades oculares y antecedentes traumáticos que incrementan el riesgo de QPB. Pero el buen control de la enfermedad de base y un procedimiento quirúrgico bien realizado evitando que se presenten complicaciones puede conservar una densidad celular endotelial que permita tener un grosor menor de 0.6 mm y reducir la posibilidad de edema persistente y desarrollo de QPB.

**C**  
**[E. Shekelle]**  
*Alhassan 2004*  
*Hugod 2011*  
*Hara 2008*  
*Claesson 2009*  
*Wang 2011*

**E**

Durante el trascurso del desarrollo tecnológico se han realizado múltiples estudios que han evaluado la densidad celular endotelial considerando diferentes técnicas y materiales quirúrgicos en la evolución de la cirugía de catarata y se reportan pérdidas celulares del 3.2 al 23.2%

**Ib**  
**[E. Shekelle]**  
*Sandoval 2006*  
**III**  
**[E. Shekelle]**  
*Richard 2008*  
*Miyata 2002*  
*Alió 2002*  
*Walkow 2000*

**E**

El incremento en la paquimetría postoperatoria en el primer día comparada con la medida del preoperatorio es un indicador de los efectos de la facoemulsificación en el endotelio corneal y se correlaciona fuertemente con la pérdida celular endotelial a los 3 meses de la cirugía

**III**  
**[E. Shekelle]**  
*Lundberg 2005*

**E**

Existen factores que influyen en la presencia de edema después de la cirugía de catarata, la reducción de la densidad celular endotelial que al nacimiento oscila entre 5000 y 6000 células/mm<sup>2</sup>, en el adulto 2500 a 3000 células/mm<sup>2</sup>. Está establecido que para que se presente la QPB es necesaria una reducción que oscila entre 700 a 400 células/mm<sup>2</sup>, otro factor a considerar es el pH de las soluciones y utilizadas durante el procedimiento quirúrgico ya que la tolerancia del endotelio va de 6.8 a 8.2 y la osmolaridad de 250 a 350 miliosmoles

**IV**  
**[E. Shekelle]**  
*Edelhauser 2006*

**E**

En un estudio aleatorio en donde se incluyeron 90 pacientes, se compararon los efectos de la solución salina balanceada (SSB) y el Ringer lactato sobre el grosor corneal y la respuesta inflamatoria en ojos sometidos a facoemulsificación. Concluyendo que los ojos que recibieron SSB, tuvieron menor inflamación y menor grosor corneal en el post-operatorio inmediato,

**Ib**  
**[E. Shekelle]**  
*Vasavada 2009*

**R**

Se recomienda realizar la extracción de catarata mediante el procedimiento quirúrgico que el cirujano domine para reducir la posibilidad de complicaciones, además de utilizar solución salina balanceada que ayudara a la protección de la densidad celular endotelial al reducir el estrés al que es sometido el tejido. Debido a que tiene la misma osmolaridad y pH (302mmol y 7.4 respectivamente) que del humor acuoso, además de contar con un sistema buffer y magnesio que es esencial para el funcionamiento de la bomba endotelial, componentes de los que carecen las otras soluciones.

**A**  
**[E. Shekelle]**  
*Vasavada 2009*

## 4.2 DIAGNÓSTICO

### 4.2.1 DIAGNÓSTICO CLÍNICO

Evidencia / Recomendación	Nivel / Grado
<p><b>E</b></p>	<p>Los dos síntomas cardinales son la disminución de la visión, pérdida de la transparencia cornea, dolor, fotofobia, sensación de cuerpo extraño y en ocasiones el dolor puede llevar al insomnio</p> <p style="text-align: right;"><b>III</b> <b>[E. Shekells]</b> <i>Vyas 2009</i> <i>Valdez 2000</i> <i>Gomes 2010</i></p>
<p><b>E</b></p>	<p>Quando el edema se instaura lentamente el paciente presenta visión borrosa, deslumbramiento y halos con mayor intensidad por la mañana. El primer signo clínico es la aparición de islotes de tinción negativa al aplicar fluoresceína. A medida que progresa el edema aparecen microvesículas y después macrovesículas o bien pueden coexistir aéreas normales con aéreas patológicas</p> <p style="text-align: right;"><b>IV</b> <b>[E. Shekelle]</b> <i>Francés 2005</i></p>
<p><b>E</b></p>	<p>El examen oftalmológico completo incluye examen con lámpara de hendidura con y sin fluoresceína, para detectar pliegues en la membrana de Descemet, vascularización, bulas subepiteliales y defectos epiteliales. Además de paquimetría, sensibilidad corneal y presión intraocular</p> <p style="text-align: right;"><b>III</b> <b>[E. Shekelle]</b> <i>Gomes 2001</i></p>
<p><b>E</b></p>	<p>Un reporte muestra correlación positiva entre los hallazgos observado con el microscopio de luz y la tomografía de coherencia óptica. La evaluación de la estructura corneal revela cicatrices e irregularidades de la lamina corneal y depósitos en la membrana basal. En las capas más profundas se observa acumulo de líquidos. El cambio más importante fue cicatrización y edema. El análisis morfométrico revela grosor en un rango de 31 a 902 micrómetros</p> <p style="text-align: right;"><b>III</b> <b>[E. Shekelle]</b> <i>Wirbelauer 2002</i></p>



Durante el interrogatorio es importante cuestionar sobre visión borrosa, dolor, deslumbramiento, epifora y percepción de halos por la mañana. Los hallazgos clínicos que deben ser buscado durante la biomicroscopia son:

**R**

- Edema
- Islotes negativos al aplicar fluoresceína
- Micro y macrovesículas
- Pliegues o desprendimiento de la membrana de Descemet
- Erosiones epiteliales
- Bullas
- Cicatrización subepitelial y pannus

**C**  
[E. Shekells]

Vyas 2009  
Valdez 2000  
Gomes 2010  
Wirbelauer 2002

**D**  
[E. Shekelle]  
Frances 2005

#### 4.2.2 DIAGNÓSTICO DIFERENCIAL

Evidencia / Recomendación

Nivel / Grado

**E**

El diagnóstico de las distrofias endoteliales constituyen un reto para el oftalmólogo. El diagnóstico genérico de distrofia se plantea cuando se presenta en edades en que se presupone su aparición, las características de bilateralidad, progresión en el tiempo, localización central en la córnea y presencia o ausencia de inflamación

Las distrofias endoteliales incluyen la distrofia de Fuchs, la endotelial congénita hereditaria y la endotelial polimorfa posterior.

**III**  
[E. Shekelle]  
Castillo 2008

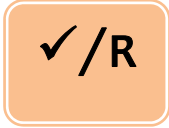
**R**

Tener en cuenta las distrofias endoteliales como diagnóstico diferencial de la QPB, aunque siempre es importante tomar en cuenta el antecedente de cirugía de catarata.

**C**  
[E. Shekelle]  
Yeh 2011  
Castillo 2008

4.2.3 PRUEBAS DIAGNÓSTICAS

Evidencia / Recomendación	Nivel / Grado	
<p><b>E</b></p>	<p>La densidad celular endotelial al nacimiento oscila entre 5000 y 6000 células/mm<sup>2</sup>, en el adulto 2500 a 3000 células/mm<sup>2</sup>. Esta establecido que para que se presente la QPB es necesaria una reducción que oscila entre 700 a 400 células/mm<sup>2</sup>.</p>	<p>IV [E. Shekelle] <i>Edelhauser 2006</i></p>
<p><b>E</b></p>	<p>Microscopia confocal realiza un examen detallado de las capas de la cornea y permite detectar alteraciones específicas del endotelio</p>	<p>III [E Shekelle] <i>Yeh 2011</i></p>
<p><b>E</b></p>	<p>Un estudio realizado en México evaluó ojos de pacientes que tenían diagnóstico de QPB en un ojo para determinar la densidad celular endotelial en el ojo sano. Encontrando cifras promedio de 1900 células /mm<sup>2</sup> y asumiendo que la perdida celular en el ojo enfermo es producto del acto quirúrgico</p>	<p>III [E Shekelle] <i>Valdez 2000</i></p>
<p><b>R</b></p>	<p>El diagnostico es básicamente clínico apoyado en los antecedentes oculares que funcionan como factores de riesgo para su desarrollo. Dentro de los estudios diagnósticos puede ser útil, la microscopia especular, la siguiente alternativa y más costosa es una microscopia confocal, a La microscopia especular es una exploración no invasiva, rápida y relativamente sencilla, está indicada en el preoperatorio:</p> <ol style="list-style-type: none"> <li>1. Cuando se ha detectado en el examen con lámpara de hendidura una anomalía en el ojo que se va a intervenir (cornea guttata, distrofia, aumento del espesor) o en el ojo contralateral (queratopatía bullosa)</li> <li>2. Cuando existen antecedentes que pueden haber causado una lesión al endotelio: DM, uveítis, cirugía previa del segmento anterior o posterior, traumas, glaucoma, enfermedad endotelial preexistente.</li> <li>3. En implantes secundarios</li> </ol>	<p>C [E. Shekelle] <i>Alhassan 2004</i> <i>Hugod 2011</i> <i>Hara 2008</i> <i>Claesson 2009</i> <i>Wang 2011</i></p>



El edema corneal puede dificultar el examen del endotelio mediante microscopía especular, en ese caso la microscopía confocal permite imágenes de alta resolución de las células de todas las capas de la córnea, incluso con edema corneal entre leve y moderado.

Punto de Buena Práctica



El ultrasonido ocular permite conocer el estado de las estructuras del polo posterior y es de utilidad diagnósticas ante la existencia de medios opacos. Aporta información útil sobre un determinante de ceguera o debilidad visual, necesaria en el momento de considerar el tratamiento quirúrgico a realizar y estimar el pronóstico visual después de él.

C  
[E. Shekelle]  
Prado 2001

**4.3 TRATAMIENTO**  
**4.3.1 TRATAMIENTO MÉDICO**

Evidencia / Recomendación	Nivel / Grado	
	<p>Existe evidencia que el uso de agentes antiinflamatorios, hipotensores oculares e hiperosmóticos y el uso de lente de contacto blando terapéutico ayuda como tratamiento sintomático del dolor ocasionado por QPB.</p>	<p>III [E. Shekelle] Martínez 2009 IV [E. Shekelle] Frances 2005</p>
	<p>Esta descrito el uso de lente de contacto terapéutico con lagrimas artificiales libres de conservadores, además de antibiótico tópico, agentes hipertónicos, antiglaucomatosos y esteroides cuando es necesario conservando los lentes hasta por 60 días según los reportes</p>	<p>III [E. Shekelle] Kanpolat 2003 Montero 2003</p>
	<p>Un ensayo clínico evaluó la eficacia de la solución hipertónica (NaCl 5%) en pacientes con QPB. Incluyo pacientes en etapas iniciales y tardías encontrando que es efectivo en aplicado en etapas tempranas cuando el edema esta localizado al estroma logrando reducir las cifras obtenidas en la paquimetría. En etapas tardías cuando esta afectado el epitelio y</p>	<p>Ila [E. Shekelle] Knezović 2006</p>

existen bulas superficiales no mostro beneficio

**R**

Los objetivos del tratamiento son la mejoría de la visión y/o la disminución del dolor. Según la severidad de los síntomas, el tratamiento médico es fundamentalmente paliativo. Se recomienda instalar tratamiento en pacientes sintomáticos, que puede incluir corticoesteroide tópico, acompañados de cloruro sódico 6 a 8 veces al día, hipotensores oculares y lente de contacto que previenen la pérdida del epitelio y la ulceración, actuando como un vendaje y disminuyendo el dolor.

**B**  
**[E. Shekelle]**  
*Knezović 2006*  
**D**  
**[E. Shekelle]**  
*Francés 2005*

### 4.3.2 TRATAMIENTO QUIRÚRGICO

Evidencia / Recomendación

Nivel / Grado

**E**

Desde 1998 y hasta la fecha se considera a las técnicas de queratoplastia endotelial (QE) como tratamiento eficaz y definitivo para pacientes con QPB.

**III**  
**[E. Shekelle]**  
*Dapena 2009*  
*Ousley 2005*  
*Cheng 2008*  
*Foster 2011*

**E**

Una revisión sistemática de la academia americana de oftalmología sobre QE con 'pelado' de la membrana de Descemet concluyo que es un procedimiento seguro y efectivo para el tratamiento de la enfermedad endotelial. En términos de riesgo, sobrevida del injerto, complicaciones, agudeza visual y perdida celular endotelial es similar a la QPP.

**Ia**  
**[E. Shekelle]**  
*Lee 2009*

**E**

La evidencia actual evaluada sobre QE concluye que es un procedimiento seguro y eficaz en la disfunción endotelial

**Ia**  
[E. Shekelle]  
NICE 2008/2009  
CADTH 2009

**E**

Un ensayo clínico controlado comparo el uso de la QE con 'pelado' de la membrana de Descemet realizada por el cirujano en quirófano con la realizada en forma automatizada en un banco de ojos previo a cirugía, tomando como medida de resultado la cuenta celular endotelial, el porcentaje de desprendimiento del injerto y resultado visual y refractivo sin encontrar diferencias significativas entre ambos procedimientos

**Ib**  
[E. Shekelle]  
Price 2008

**E**

Diversos estudios han comparado la QE con sus diferentes variantes y con la queratoplastia penetrante concluyendo que la mayor ventaja de la queratoplastia endotelial esta en su mejoría visual con menor astigmatismo, con respecto a la perdida endotelial las cifras son muy similares

**III**  
[E. Shekelle]  
Bahar 2008  
Chamberlain 2011  
Esquenazi 2010  
Koenig 2007  
Price 2006  
Terry 2009

**E**

Se evaluó el grosor corneal central y la presión intraocular en pacientes sometidos a QE con 'pelado' de la membrana de Descemet automatizada que cursaban con edema corneal logrando documentar reducción del grosor sin cambios importantes en la presión intraocular

**III**  
[E. Shekelle]  
Chang 2010

**R**

Se recomienda aplicar estas técnicas de QE cuando la visualización de la cámara anterior es adecuada, dada la mayor complejidad quirúrgica del procedimiento, acompañada de la remoción previa de lentes intraoculares en cámara anterior

**C**  
[E. Shekelle]  
Dapena 2009  
Huang 2009

**R**


Las técnicas de QE son recomendadas sobre la QPP, debido a su mejor y más rápida recuperación visual, a que mantienen la superficie anterior corneal intacta, menores índices de rechazo, y la ausencia de suturas que predisponen a infecciones y neovascularización.

**C**  
[E. Shekelle]  
Huang 2009  
Gupta 2010




La QPB es una de las indicaciones más frecuentes de QPP y es un método efectivo para el tratamiento y la rehabilitación visual de los pacientes con QPB pseudofáquica

III  
[E. Shekelle]  
*Valdez 2005*  
*Gnanaraj 2007*



Se recomienda realizar QPP, como método de tratamiento definitivo en todos aquellos pacientes con buen pronóstico visual en quienes no es posible observar claramente las características de la cámara anterior.

C  
[E. Shekelle]  
*Valdez 2005*  
*Gupta 2010*



La QPB secundaria a cirugía de cataratas puede ser afáquica o pseudofáquica.  
En caso de contar con LIO, el estado del mismo es primordial, ya que es la principal causa del edema corneal postquirúrgico  
Existen casos en que debería de retirarse o de recolocarse mediante fijado transescleral con polipropileno al sulcus para mejor pronóstico endotelial

**Punto de Buena Práctica**



Otras alternativas que han sido evaluadas para el tratamiento paliativo incluyen electrocauterización de la membrana de Bowman (ECMB), micropunción estromal anterior (MPEA) y lentes de contacto blando terapéutico (LCBT)

III  
[E. Shekelle]  
*Martínez 2009*



Los resultados de un estudio comparativo muestran que la ECMB se recomienda en pacientes no candidatos a QPP, con muy buena remisión al dolor, la MPEA presenta excelente respuesta al dolor y el uso de LCBT es bueno y solo como método temporal.

C  
[E. Shekelle]  
*Martínez 2009*



Se pueden utilizar estas técnicas como preludeo a la QPP o QE, o en pacientes con pronóstico de recuperación visual limitada

C  
[E. Shekelle]  
*Mejia 2002*  
*Vyas 2009*

**E**

Pacientes tratados por dolor, sensación de cuerpo extraño y fotofobia con punción estromal anterior para la erosión recurrente cuando no se tiene tejido disponible logran reducción de los síntomas con una opción sencilla y de bajo costo

III  
[E. Shekelle]

*Gomes 2001*

**E**

Otras técnicas quirúrgicas para control del dolor en el paciente con QPB corresponden a colocación de colgajos de membrana amniótica o conjuntival. Estas representan una opción segura y eficiente para el tratamiento de la QPB sintomática cuando la QPP no esta disponible. Alivia el dolor, provee epitelización corneal y reduce la inflamación conjuntival

III  
[E. Shekelle]

*Sonmenz 2007*

*Georgiadis 2008*

**E**

Estudios revelan que la colocación de membrana amniótica en ojos con QPB dolorosa que tienen mal pronóstico visual puede mejorar los síntomas de sensación de cuerpo extraño, fotofobia y bulas recurrentes en un promedio de 11 días.

III  
[E. Shekelle]

*Mejia 2002*

*Chawla 2010*

**E**

Un reporte de pacientes manejados con lente de contacto terapéutico para el manejo de alteraciones del epitelio indicado por dolor, protección corneal y vendaje por erosión. Concluyendo que es una opción segura y efectiva para el manejo de los trastornos de la superficie ocular, traumas y post-cirugía, conservándolo hasta 60 días sin presentar keratitis o neovascularización corneal, es necesario considerar además el uso de lagrimas artificiales libres de conservadores, antibiótico 3 a 4 veces al día, fluorometolona 0.1% 4 a 8 veces al día. Hipertónicos 4 a 8 veces al día siempre que sean necesarios

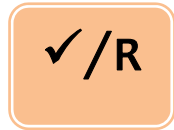III  
[E. Shekelle]

*Kanploat 2003*



Tratamiento como la colocación de membrana amniótica o conjuntiva sobre la córnea son opciones de tratamiento para pacientes sintomáticos con pronóstico visual limitado, en los que se busca reducción de la sintomatología.

**C**  
**[E. Shekelle]**  
*Mejia 2002*  
*Vyas 2009*



El manejo del paciente con colgajos de conjuntiva se puede realizar cuando el tratamiento médico y el uso de lente de contacto no sean suficientes para el control del dolor

**Punto de Buena Práctica**



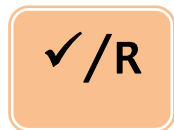
En algunos casos se encuentran descritas técnicas combinadas de queratectomía fotorrefractiva (PTK) por sus siglas en inglés e injertos de membrana amniótica, además de técnica de cross linking corneal (CXL) para el manejo de QPB dolorosa

**III**  
**[E. Shekelle]**  
*Maini 2001*  
*Chawla 2010*  
*Kozobolis 2010*



La reducción del espesor corneal después del tratamiento de cross linking es por pérdida epitelial y por efecto hiperosmolar de la solución de riboflavina-dextran, que logra su efecto gracias a la irradiación

**III**  
**[E. Shekelle]**  
*Cordeiro 2010*



Aunque se encuentran descritos los procedimientos PTK y CXL en la literatura para el control del dolor en QB, debido a sus costos, no se considera tratamientos de primera intención

**Punto de Buena Práctica**

#### 4.4 CRITERIOS DE REFERENCIA

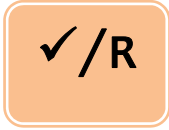
##### 4.4.1 TÉCNICO-MÉDICOS

###### 4.4.1.1 REFERENCIA AL SEGUNDO NIVEL DE ATENCIÓN

Evidencia / Recomendación

Nivel / Grado





El médico familiar deberá enviar a todos los pacientes postoperados de catarata que presenten:

- baja visual
- lagrimeo y dolor

En el ojo operado de catarata

**Punto de Buena Práctica**



Valoración periódica en paciente postoperado de catarata

**Punto de Buena Práctica**

#### 4.5 VIGILANCIA Y SEGUIMIENTO

Evidencia / Recomendación	Nivel / Grado	
	<p>Dentro del seguimiento a los pacientes con queratoplastia endotelial existen reportes controversiales sobre un posible incremento de la presión intraocular a lo largo de seguimiento por un año. Que se puede presentar en el postoperatorio inmediato debido a un bloqueo pupilar por la burbuja de aire y secundariamente al uso de esteroides</p>	<p>III [E. Shekelle] <i>Chang 2010</i> <i>Espana 2010</i></p> <p>Ia [E. Shekelle] <i>Lee 2009</i></p>
	<p>Diversos reportes mencionan el uso de tropicamida 0.5% u homatropina 5% durante la cirugía, en el post operatorio se ocluye durante la primera noche y se mantiene posición supina, la mayoría de los reportes coinciden en el uso de antibiótico (cloranfenicol 0.4%, moxifloxacino 0.5% y tobramicina) antiglaucomatoso como tartarato de brimonidina 1% y esteroide tópico con mayor frecuencia dexametasona combinado con antibiótico y acetato de prednisolona 1% como esteroide a largo plazo que al inicio fue de 4 a 6 veces diariamente durante 1 mes, al siguiente mes se inicio reducción con promedio de una gota cada mes y que en general se reporta suspensión del esteroide hasta 12 meses</p>	<p>Ib [E. Shekelle] <i>Price 2008</i></p> <p>III [E. Shekelle] <i>Cheng 2008</i> <i>Bahar 2008</i> <i>Koenig 2007</i> <i>Price 2006</i> <i>Chang 2010</i></p>

después de cirugía.

**E**

El acetato de prednisolona al 1% se continuó 4 veces al día durante 4 meses si no existía desarrollo de glaucoma o hipertensión ocular. Después de 4 meses el esteroide se disminuyó una gota por mes sin que se presentara rechazo. En pacientes en los que hubo hipertensión ocular en respuesta al esteroide se cambió por fluorometolona o loteprednol y la dosis se ajustó para mantener el control de la PIO. En ojos afacos no sensibles al esteroide se mantuvo una gota de esteroides indefinidamente.

**Ib**  
[E. Shekelle]

*Price 2008*

**R**

Es recomendable manejar a base de antibiótico y esteroide a largo plazo, con estrecha vigilancia al desarrollo de hipertensión ocular y glaucoma. En cuyo caso deberá realizarse cambio de esteroide e iniciar antiglaucomatosos en caso necesario

**A**  
[E. Shekelle]

*Price 2008*

**C**  
[E. Shekelle]

*Cheng 2008*

*Bahar 2008*

*Koenig 2007*

*Price 2006*

*Chang 2010*

**E**

La QPB es una de las indicaciones más frecuentes de QPP y es un método efectivo para el tratamiento y la rehabilitación visual de los pacientes con QPB pseudofáquica

**III**  
[E. Shekelle]

*Valdez 2005*

*Gnanaraj 2007*

**R**

Queratopatía bullosa bajo tratamiento médico exclusivo se puede valorar cada tres meses. Con uso de lente de contacto blando terapéutico deberá vigilarse cada mes para evaluar la necesidad de cambio.

**III**  
[E. Shekelle]

*Kanpolat 2003*

*Montero 2003*

✓/R

Los pacientes sometidos a QPE se valorarán en el postoperatorio inmediato y cada mes. Posterior a su recuperación visual definitiva se valorará a los 6 meses y posteriormente se seguirá con valoraciones anuales.

**Punto de Buena Práctica**

## 5. ANEXOS

### 5.1 PROTOCOLO DE BÚSQUEDA

#### Protocolo De Búsqueda.

Queratopatía Bullosa Secundaria a Cirugía de Catarata

La búsqueda se realizó en los sitios específicos de Guías de Práctica Clínica, la base de datos de la biblioteca Cochrane y PubMed.

Criterios de inclusión:

Documentos escritos en idioma inglés o español.

Publicados durante los últimos 10 años.

Documentos enfocados a diagnóstico y tratamiento.

Criterios de exclusión:

Documentos escritos en idiomas distintos al español o inglés.

Estrategia de búsqueda

Primera etapa

Esta primera etapa consistió en buscar guías de práctica clínica relacionadas con el tema: Queratopatía Bullosa Secundaria a Cirugía de Catarata en PubMed.

La búsqueda fue limitada a humanos, documentos publicados durante los últimos 10 años, en idioma inglés o español, del tipo de documento de guías de práctica clínica y se utilizaron términos validados del MeSh: Cataract Extraction, Pseudophakia y Endothelium, Corneal. En esta estrategia de búsqueda también se incluyeron los subencabezamientos (subheadings): complications y transplantation y se limito a la población mayor de 19 años de edad. Esta etapa de la estrategia de búsqueda dio 323 resultados, sin encontrar guías de utilidad. Se utilizo además el termino Pseudophakic Bullous Keratopathy por considerarlo pertinente y de utilidad en la elaboración de la guía.

Protocolo de búsqueda de GPC.

Resultado Obtenido

("Cataract Extraction/complications"[Mesh] OR "Pseudophakia/complications"[Mesh]) OR "Endothelium, Corneal/transplantation"[Mesh] AND ("humans"[MeSH Terms] AND (English[lang] OR Spanish[lang])) AND "adult"[MeSH Terms] AND "2001/03/17"[PDat] : "2011/03/14"[PDat])

**Algoritmo de búsqueda**

- |                                 |                                  |
|---------------------------------|----------------------------------|
| 1. Cataract Extraction [Mesh]   | 12. #10 AND 11                   |
| 2. Complications [Subheading]   | 13. Humans [MeSH]                |
| 3. Pseudophakia [Mesh]          | 14. #12 AND 13                   |
| 4. Complications [Subheading]   | 15. English [lang]               |
| 5. Endothelium, Corneal [Mesh]  | 16. Spanish [lang]               |
| 6. transplantation [Subheading] | 17. #15 OR #16                   |
| 7. #1 AND 2                     | 18. #14 AND #17                  |
| 8. #3 AND #4                    | 19. "adult" [MeSH Terms]         |
| 9. #5 AND #6                    | 20. #18 AND #19                  |
| 10. #7 AND #8 AND #9            | 21. #7 AND #8 AND #9 AND #11 AND |
| 11. 2005 [PDAT]: 2010 [PDAT]    | #13 AND (#15 OR #16) AND 19      |

**Segunda etapa**

Una vez que se realizó la búsqueda de guías de práctica clínica en PubMed y al haberse encontrado pocos documentos de utilidad, se procedió a buscar guías de práctica clínica en sitios Web especializados.

En esta etapa se realizó la búsqueda en 6 sitios de Internet en los que se buscaron guías de práctica clínica, se obtuvieron 6 documentos, de los cuales se utilizaron 2 documentos para la elaboración de la guía.

No.	Sitio	Obtenidos	Utilizados
1	NGC	2	0
2	TripDatabase	3	1
3	NICE	1	1
4	Singapore Moh Guidelines	0	0
5	AHRO	0	0
6	SIGN	0	0
<b>Totales</b>		<b>6</b>	<b>2</b>

**Tercera etapa**

Se realizó una búsqueda de revisiones sistemáticas en la biblioteca Cochrane, relacionadas con el tema de queratopatía bullosa. Se obtuvieron 9 RS, 1 de los cuales tuvieron información relevante para la elaboración de la guía

## 5.2 SISTEMAS DE CLASIFICACIÓN DE LA EVIDENCIA Y FUERZA DE LA RECOMENDACIÓN

### Criterios para Gradar la Evidencia

El concepto de Medicina Basada en la Evidencia (MBE) fue desarrollado por un grupo de internistas y epidemiólogos clínicos, liderados por Gordon Guyatt, de la Escuela de Medicina de la Universidad McMaster de Canadá. En palabras de David Sackett, *“la MBE es la utilización consciente, explícita y juiciosa de la mejor evidencia clínica disponible para tomar decisiones sobre el cuidado de los pacientes individuales”* (Evidence-Based Medicine Working Group 1992, Sackett DL et al, 1996).

En esencia, la MBE pretende aportar más ciencia al arte de la medicina, siendo su objetivo disponer de la mejor información científica disponible -la evidencia- para aplicarla a la práctica clínica (Guerra Romero L, 1996).

La fase de presentación de la evidencia consiste en la organización de la información disponible según criterios relacionados con las características cualitativas, diseño y tipo de resultados de los estudios disponibles. La clasificación de la evidencia permite emitir recomendaciones sobre la inclusión o no de una intervención dentro de la GPC (Jovell AJ et al, 2006).

Existen diferentes formas de gradar la evidencia (Harbour R 2001) en función del rigor científico del diseño de los estudios pueden construirse escalas de clasificación jerárquica de la evidencia, a partir de las cuales pueden establecerse recomendaciones respecto a la adopción de un determinado procedimiento médico o intervención sanitaria (Guyatt GH et al, 1993). Aunque hay diferentes escalas de gradación de la calidad de la evidencia científica, todas ellas son muy similares entre sí.

A continuación se presentan las escalas de evidencia de cada una de las GPC utilizadas como referencia para la adopción y adaptación de las recomendaciones.

### La Escala Modificada de Shekelle y Colaboradores

Clasifica la evidencia en niveles (categorías) e indica el origen de las recomendaciones emitidas por medio del grado de fuerza. Para establecer la categoría de la evidencia utiliza números romanos de I a IV y las letras a y b (minúsculas). En la fuerza de recomendación letras mayúsculas de la A a la D.

Categoría de la evidencia	Fuerza de la recomendación
Ia. Evidencia para meta-análisis de los estudios clínicos aleatorios	A. Directamente basada en evidencia categoría I
Ib. Evidencia de por lo menos un estudio clínico controlado aleatorio	
IIa. Evidencia de por lo menos un estudio controlado sin aleatoridad	B. Directamente basada en evidencia categoría II o recomendaciones extrapoladas de evidencia I
IIb. Al menos otro tipo de estudio cuasiexperimental o estudios de cohorte	
III. Evidencia de un estudio descriptivo no experimental, tal como estudios comparativos, estudios de correlación, casos y controles y revisiones clínicas	C. Directamente basada en evidencia categoría III o en recomendaciones extrapoladas de evidencias categorías I o II
IV. Evidencia de comité de expertos, reportes opiniones o experiencia clínica de autoridades en la materia o ambas	D. Directamente basadas en evidencia categoría IV o de recomendaciones extrapoladas de evidencias categorías II, III

Modificado de: Shekelle P, Wolf S, Eccles M, Grimshaw J. Clinical guidelines. Developing guidelines. BMJ 1999; 3:18:593-59

### 5.3 CLASIFICACIÓN O ESCALAS DE LA ENFERMEDAD

#### DIAGNÓSTICO DIFERENCIAL

Tipo distrofia	Patrón de herencia	Edad de presentación	Cuadro clínico	Hallazgos
Distrofia endotelial congénita hereditaria	Dominante Recesiva	Dominante primeros años de vida. Recesiva desde el nacimiento	Disminución visual	vidrio deslustrado, moderadamente intenso, difuso, homogéneo de color gris-blanquecino o gris-azulado de la córnea central que se extiende hasta periferia
Distrofia polimorfa posterior	Ninguno	Primera década de vida	Asintomática Bilateral Asimétrica	Opacidades irregulares en endotelio
Distrofia de Fuchs	Ninguno	Cuarta década de vida	Disminución visual y deslumbramiento matinal	Lo primero que aparece son las guttas luego el edema y en los estadios más avanzados cicatrización subepitelial progresiva y se puede desarrollar neovascularización

Castillo-Pérez A., Pérez-Parra Z., Mejías-Cruz N. Distrofia polimorfa posterior: a propósito de un caso Rev Cubana Oftalmol [online]. 2008;21(2)pp. 0-0. ISSN 0864-2176

5.4 MEDICAMENTOS

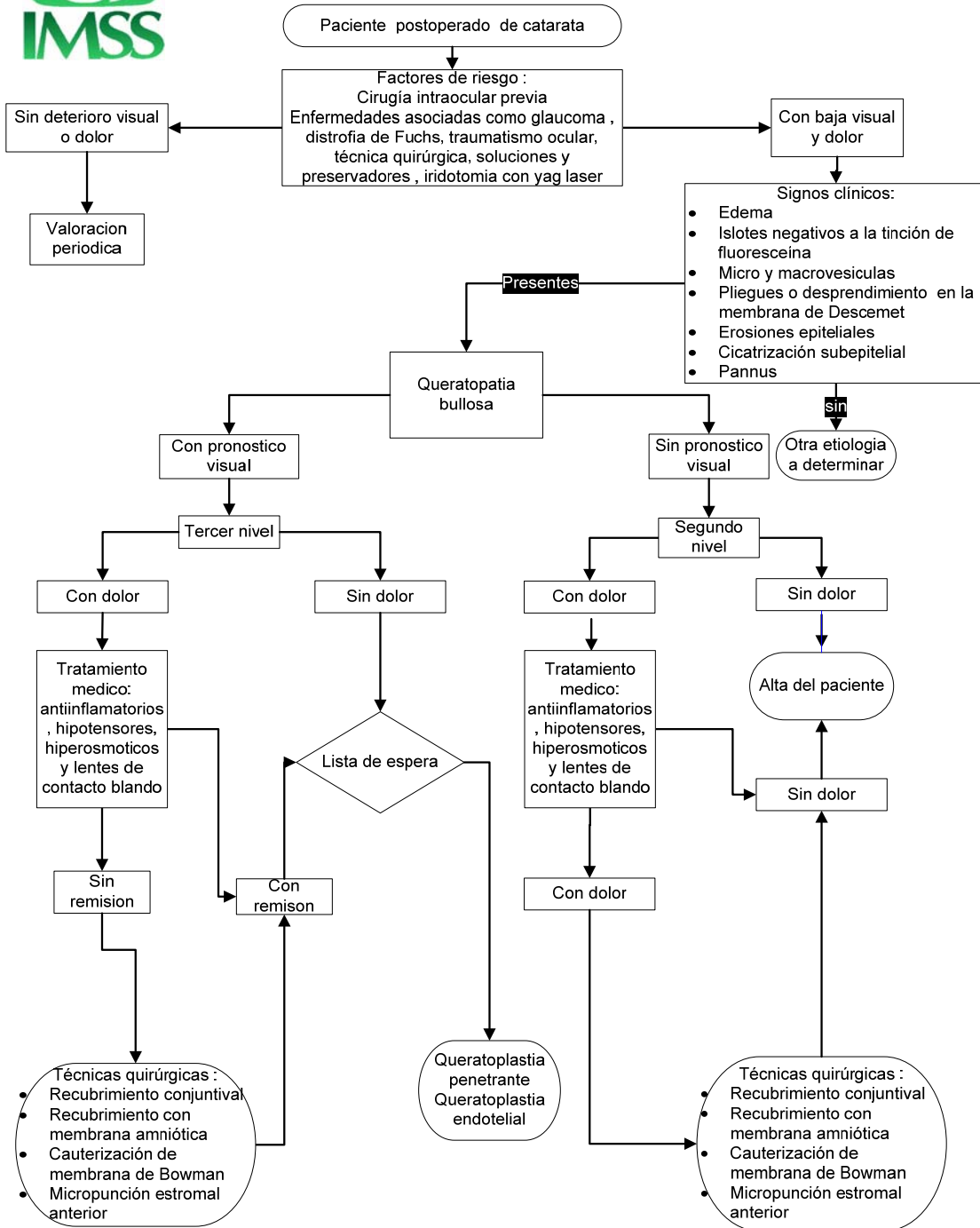
CUADRO I. MEDICAMENTOS INDICADOS EN EL TRATAMIENTO DE LA QUERATOPATÍA BULLOSA Y LA QUERATOPLASTIA ENDOTELIAL

Clave	Principio Activo	Dosis recomendada	Presentación	Tiempo (período de uso)	Efectos adversos	Interacciones	Contraindicaciones
2899	Cloruro de sodio	Aplicar la pomada o la solución (1 a 2 gotas) antes de dormir.	Envase con 7g o con gotero integral con 10ml	Será determinado por el médico tratante	Prurito	Ninguna de importancia clínica	Hipersensibilidad al fármaco. Precauciones: Suspender si experimenta cefalea intensa, dolor o cambios rápidos en la visión.
448	Diclofenaco	Adultos: hasta 5 gotas durante 3 horas antes de la cirugía, posteriormente una gota 3 a 5 veces al día durante el postoperatorio	Gotero integral con 5ml	Será determinado por el médico tratante	Queratitis, ardor, visión borrosa, prurito, eritema, fotosensibilidad	Con antiinflamatorios no esteroides se incrementan los efectos farmacológicos	En niños e hipersensibilidad al fármaco y a los inhibidores de la síntesis de prostaglandinas. Precauciones: No utilizar lentes de contacto durante el tratamiento.
4410	Dorzolamida	Una gota en el ojo afectado cada 12 horas.	Gotero integral con 5ml	Será determinado por el médico tratante	Visión borrosa, fotofobia, reacciones alérgicas, conjuntivitis	Aumentan sus efectos oftalmológicos con acetazolamida.	Hipersensibilidad al fármaco. Precauciones: Uso de lentes de contacto.
4412	Dorzolamida y Timolol	Adultos: Aplicar una gota cada 12 horas en el ojo afectado	Gotero integral con 5ml	Será determinado por el médico tratante	Visión borrosa, irritación ocular, reacciones de hipersensibilidad inmediata, fotofobia.	Los agentes bloqueadores beta adrenérgicos incrementan el efecto.	Hipersensibilidad a los fármacos, asma bronquial, enfermedad pulmonar obstructiva crónica, arritmia cardíaca
2481	Prednisolona	Adultos y niños: Una a dos gotas cada 4 a 6 horas.	Gotero integral con 5ml	Será determinado por el médico tratante	Aumento de la presión ocular, adelgazamiento de la córnea, favorece las infecciones por virus u hongos en uso prolongado.	Ninguna de importancia clínica.	Hipersensibilidad al fármaco. Precauciones: No usar por más de 7 días.
2858	Timolol	Adultos y niños mayores de 12 años: Una gota cada 12 horas.	Gotero integral con 5ml	Será determinado por el médico tratante	Irritación ocular, visión borrosa, reacciones de hipersensibilidad, asma bronquial.	Con bloqueadores beta-adrenérgicos aumenta el efecto ocular y efectos adversos	Hipersensibilidad al fármaco y a beta bloqueadores, asma bronquial, enfermedad pulmonar obstructiva crónica, insuficiencia cardíaca grave

5.5 ALGORITMOS



**QUERATOPATIA BULLOSA**  
 INSTITUTO MEXICANO DEL SEGURO SOCIAL FEBRERO 2011 Reunión Oaxtepec 2011





## 6. GLOSARIO.

**Afaquia:** ausencia de cristalino por cualquier motivo ya sea cirugía de catarata, traumatismo o congénito

**Capa de Bowman:** es la parte histológica de la cornea subyacente al lamina basal del epitelio corneal acelular se continua con el estroma

**Cornea:** Porción anterior transparente del ojo, constituida por 5 capas: epitelio, membrana de Bowman, estroma, membrana de Descemet y endotelio. Se continúa con la esclera, es avascular y recibe inervación por el nervio trigémino

**Distrofia de Fuchs:** Enfermedad hereditaria, bilateral y progresiva, que cursa con pérdida de las células endoteliales

**Endotelio:** capa mas interior de la cornea con gran actividad metabólica, sus células no se regeneran

**Epitelio:** capa mas anterior de la cornea, con células unidas por desmosomas

**Estroma:** capa mas gruesa de la cornea compuesta por fibras de colágeno y queratocitos

**Membrana de Descemet:** capa que precede al endotelio, resistente y se regenera fácilmente

**Microscopia especular:** estudio que nos permite la visualización del endotelio corneal, dándonos un recuento por área de superficie de las células y determina si existe algún cambio en la forma o tamaño de las células endoteliales.

**Paquimetría:** mide el espesor de la cornea, es decir la distancia que hay desde la superficie anterior o epitelio a la superficie posterior o endotelio.

**Pseudofaquia:** presencia de un lente intraocular después de la cirugía de catarata

**Queratopatía bullosa:** es una degeneración corneal causada por una descompensación endotelial, mas frecuentemente causada por cirugía de catarata.

**Queratoplastia lamelar:** técnica quirúrgica que permite la sustitución parcial de la cornea

**Queratoplastia lamelar posterior (Posterior Lamellar Keratoplasty) PLK:** técnica quirúrgica que permite la sustitución parcial de las capas posteriores del estroma del receptor e implantación de un disco donante posterior a través de una incisión de 9.0 mm en la esclera.

**Queratoplastia endotelial lamelar profunda (Deep lamellar endothelial keratoplasty) DLEK:** técnica quirúrgica que permite la sustitución del estroma más profundo y el complejo membrana de Descemet-endotelio con incisión escleral de 9.0 mm

**Queratoplastia endotelial lamelar profunda de pequeña incisión” (Small incision deep lamellar endothelial keratoplasty” o “small incisión) DLEK:** la técnica que se modificó para realizar una incisión de 5.0 mm únicamente suponiendo un menor riesgo de complicaciones intraoperatorias y reduce también el astigmatismo post-quirúrgico.

**Queratoplastia Endotelial con ‘pelado’ de la membrana de Descemet (Descemet stripping endothelial keratoplasty) DSEK:** En vez de diseccionar una lámina posterior constituida por estroma, membrana de Descemet y endotelio en el ojo receptor, sólo de “pelaba” la membrana de Descemet con el endotelio (Descemetorrexis) manteniendo el estroma del receptor intacto. Esta nueva modificación de la técnica mejoraba sustancialmente el resultado visual final obtenido.

**Queratoplastia endotelial automatizada con “pelado” de la membrana de Descemet (Descemet stripping automated endothelial keratoplasty) DSAEK:** en la que el tejido donante se corta con un microqueratomo

**Queratoplastia endotelial con femtosegundo y “pelado” de la membrana de Descemet (Femtosecond Descemet stripping endothelial keratoplasty) FS-DSEK:** en la que el tejido donante se corta mediante un láser de femtosegundo.

**Queratoplastia endotelial de membrana de Descemet (Descemet membrane endothelial keratoplast) DMEK:** Sin embargo, la membrana de Descemet donante es demasiado frágil para que pueda ser diseccionada durante la propia cirugía. Para que la técnica tenga éxito, es necesario contar con el apoyo de un banco de ojos que prepare el tejido donante antes de la intervención. Esta técnica

## 7. BIBLIOGRAFÍA.

1. Alhassan MB, Rabi MM, Ologunsua YO. Long-term complications of extracapsular cataract extraction with posterior chamber intraocular lens implantation, in Nigeria. *Int Ophthalmol.* 2004;25(1):27-31.
2. Alió JL, Mulet ME, Shalaby AM, Attia WH. Phacoemulsification in the anterior chamber. *J Cataract Refract Surg.* 2002;28(1):67-75.
3. Bahar I, Kaiserman I, McAllum P, Slomovic A, Rootman D. Comparison of posterior lamellar keratoplasty techniques to penetrating keratoplasty. *Ophthalmology.* 2008;115(9):1525-33. Epub 2008 Apr 28.
4. Brightbill Frederick S. *Corneal Surgery, Theory, techniques and tissue* 4<sup>th</sup> edition. Editorial Mosby cap 7, pag 62 December 1, 2008)
5. Canadian Agency Drugs and Technologies in Health. Descemet Stripping Automated Endothelial Keratoplasty: A Review of the Clinical and Cost-Effectiveness. 2009. [http://www.cadth.ca/media/pdf/L0143\\_Descemet\\_Stripping\\_final.pdf](http://www.cadth.ca/media/pdf/L0143_Descemet_Stripping_final.pdf)
6. Castillo-Pérez A., Pérez-Parra Z., Mejías-Cruz N. Distrofia polimorfa posterior: a propósito de un caso *Rev Cubana Oftalmol* [online]. 2008;21(2)pp. 0-0. ISSN 0864-2176.
7. Chamberlain WD, Rush SW, Mathers WD, Cabezas M, Fraunfelder FW. Comparison of Femtosecond Laser-assisted Keratoplasty versus Conventional Penetrating Keratoplasty. *Ophthalmology.* 2011;118(3):486-91. Epub 2010 Oct 29.
8. Chang D., Pantcheva M., Noecker J. Corneal Thickness and Intraocular Pressure in Edematous Corneas Before and After Descemet Stripping With Automated Endothelial Keratoplasty *Cornea* 2010;29:1125–1130
9. Chawla B, Sharma N, Tandon R, Kalaivani M, Titiyal JS, Vajpayee RB. Comparative evaluation of phototherapeutic keratectomy and amniotic membrane transplantation for management of symptomatic chronic bullous keratopathy. *Cornea.* 2010;29(9):976-9.
10. Cheng YY, Hendrikse F, Pels E, Wijdh RJ, van Cleynenbreugel H, Eggink CA, van Rij G, Rijneveld WJ, Nuijts RM. Preliminary results of femtosecond laser-assisted descemet stripping endothelial keratoplasty. *Arch Ophthalmol.* 2008;126(10):1351-6.
11. Claesson M, Armitage WJ, Stenevi U. Corneal o edema after cataract surgery: predisposing factors and corneal graft outcome. *Acta Ophthalmol.* 2009;87(2):154-9. Epub 2008 Jun 5.
12. Cordeiro Barbosa MM, Barbosa JB Jr, Hirai FE, Hofling-Lima AL. Effect of cross-linking on corneal thickness in patients with corneal edema. *Cornea.* 2010;29(6):613-7.
13. Dapena I, Ham L, Lie J, Van-Der-Wees J, Melles GR. [Descemet membrane endothelial keratoplasty (DMEK): two-year results]. *Arch Soc Esp Oftalmol.* 2009;84(5):237-43. Spanish.
14. Doughty MJ, Müller A, Zaman ML. Assessment of the reliability of human corneal endothelial cell-density estimates using a noncontact specular microscope. *Cornea.* 2000;19(2):148-58.
15. Edelhauser HF. The balance between corneal transparency and edema: the Proctor Lecture. *Invest Ophthalmol Vis Sci.* 2006;47(5):1754-67. Review. No abstract available.

16. Espana EM, Robertson ZM, Huang B. Intraocular pressure changes following Descemet's stripping with endothelial keratoplasty. *Graefes Arch Clin Exp Ophthalmol*. 2010;248(2):237-42. Epub 2009 Nov 20.
17. Esquenazi S, Esquenazi K. Endothelial cell survival after descemet stripping with automated endothelial keratoplasty with retained anterior chamber intraocular lens. *Cornea*. 2010;29(12):1368-72.
18. Evidence-Based Medicine Working Group. Evidence-based medicine. A new approach to teaching the practice of medicine. *JAMA* 1992;268:2420-2425
19. Foster JB., Vasan R. Walter KA. Three-Millimeter Incision Descemet Stripping Endothelial Keratoplasty Using Sodium Hyaluronate (Healon): A Survey of 105 Eyes. *Cornea* 2011;30:150-153
20. Francés-Muñoz E., López-Sánchez E., Martínez-Costa R., Menezo JL. Queratopatía bullosa. *Annals d'Oftalmologia* 2005;13(3):150-159
21. Georgiadis NS, Ziakas NG, Boboridis KG, Terzidou C, Mikropoulos DG. Cryopreserved amniotic membrane transplantation for the management of symptomatic bullous keratopathy. *Clin Experiment Ophthalmol*. 2008;36(2):130-5.
22. Gnanaraj L, Sandhu S, Hildreth AJ, Figueiredo FC. Postkeratoplasty emergency visits--a review of 100 consecutive visits. *Eye (Lond)*. 2007;21(8):1028-32. Epub 2006 Aug 25.
23. Gomes JA, Haraguchi DK, Zambrano DU, Izquierdo Júnior L, Cunha MC, de Freitas D. Anterior stromal puncture in the treatment of bullous keratopathy: six-month follow-up. *Cornea*. 2001;20(6):570-2.
24. Guerra Romero L. La medicina basada en la evidencia: un intento de acercar la ciencia al arte de la práctica clínica. *Med Clin (Barc)* 1996;107:377-382.
25. Gupta N., Sachdev R., Tandon R. Suture less patch graft for sterile corneal melts. *Cornea* 2010;29:921-923
26. Guyatt GH, Sackett DL, Sinclair JC, Hayward R, Cook DJ, Cook RJ. Users' Guides to the Medical Literature: IX. *JAMA* 1993; 270 (17); 2096-2097.
27. Hara T, Hara T. Ten-year results of anterior chamber fixation of the posterior chamber intraocular lens. *Arch Ophthalmol*. 2004;122(8):1112-6.
28. Harbour R, Miller J. A new system for grading recommendations in evidence based guidelines. *BMJ*. 2001; 323 (7308):334-336. [acceso 26 de junio de 2006] Disponible en:<http://bmj.com/cgi/content/full/323/7308/334>.
29. Huang T, Wang Y, Gao N, Wang T, Ji J, Chen J. Complex deep lamellar endothelial keratoplasty for complex bullous keratopathy with severe vision loss. *Cornea*. 2009;28(2):157-62.
30. Hugod M, Storr-Paulsen A, Norregaard JC, Nicolini J, Larsen AB, Thulesen J. Corneal Endothelial Cell Changes Associated With Cataract Surgery in Patients With Type 2 Diabetes Mellitus. *Cornea*. 2011 Feb 11. [Epub ahead of print]
31. Inoue K, Tokuda Y, Inoue Y, Amano S, Oshika T, Inoue J. Corneal endothelial cell morphology in patients undergoing cataract surgery. *Cornea*. 2002;21(4):360-3.
32. Jovell AJ, Navarro-Rubio MD. Evaluación de la evidencia científica. *Med Clin (Barc)* 1995;105:740-743
33. Kanpolat A, Uçakhan OO. Therapeutic use of Focus Night & Day contact lenses. *Cornea*. 2003;22(8):726-34.
34. Koenig SB, Covert DJ, Dupps WJ Jr, Meisler DM. Visual acuity, refractive error, and endothelial cell density six months after Descemet stripping and automated endothelial keratoplasty (DSAEK). *Cornea* 2007;26(6):670-4.

35. Kozobolis V, Labiris G, Gkika M, Sideroudi H, Kaloghianni E, Papadopoulou D, Toufexis G. UV-A Collagen Cross-Linking Treatment of Bullous Keratopathy Combined With Corneal Ulcer. *Cornea*. 2010;29(2):235-8.
36. Knezovi I, Dekaris I, Gabri N, Cerovski J, Barisi A, Bosnar D, Rastegorac P, Para A. Therapeutic efficacy of 5% NaCl hypertonic solution in patients with bullous keratopathy. *Coll Antropol*. 2006;30(2):405-8.
37. Lee WB, Jacobs DS, Musch DC, Kaufman SC, Reinhart WJ, Shtein RM. Descemet's stripping endothelial keratoplasty: safety and outcomes: a report by the American Academy of Ophthalmology. *Ophthalmology*. 2009;116(9):1818-30. Epub 2009 Jul 30.
38. Lundberg B, Jonsson M, Behndig A. Postoperative corneal swelling correlates strongly to corneal endothelial cell loss after phacoemulsification cataract surgery. *Am J Ophthalmol*. 2005;139(6):1035-41.
39. Maini R, Sullivan L, Snibson GR, Taylor HR, Loughnan MSA comparison of different depth ablations in the treatment of painful bullous keratopathy with phototherapeutic keratectomy. *Br J Ophthalmol*. 2001;85(8):912-5.
40. Martínez QS, Ogres RM., Milian RM., Mijenes VO, Batista HL. Alternativas terapéuticas en el tratamiento de la queratopatía bullosa dolorosa. *Revista científica de la universidad de ciencias medicas de Holguin* 2009;13(3) <http://www.cocmed.sld.cu/no133/pdf/no133ori03.pdf>
41. Mejía LF, Santamaría JP, Acosta C. Symptomatic management of postoperative bullous keratopathy with nonpreserved human amniotic membrane. *Cornea*. 2002;21(4):342-5.
42. Miyata K, Maruoka S, Nakahara M, Otani S, Nejima R, Samejima T, Amano S. Corneal endothelial cell protection during phacoemulsification: low- versus high-molecular-weight sodium hyaluronate. *J Cataract Refract Surg*. 2002;28(9):1557-60.
43. Montero J, Sparholt J, Mély R. Retrospective case series of therapeutic applications of a lotrafilcon A silicone hydrogel soft contact lens. *Eye Contact Lens*. 2003;29(1 Suppl):S54-6; discussion S57-9, S192-4. Review.
44. National Institute for Health and Clinical Excellence Interventional Procedures Programme Interventional procedure overview of corneal endothelial transplantation 2008 <http://www.nice.org.uk/nicemedia/pdf/IP%20715%20corneal%20endothelial%20transplantation%20verview%20FOR%20WEB%20240609.pdf>
45. National Institute for Health and Clinical Excellence Corneal endothelial transplantation June 2009 <http://www.nice.org.uk/guidance/IPG304>
46. <http://www.nice.org.uk/nicemedia/live/12077/44650/44650.pdf>
47. Ousley PJ, Terry MA. Stability of vision, topography, and endothelial cell density from 1 year to 2 years after deep lamellar endothelial keratoplasty surgery. *Ophthalmology*. 2005;112(1):50-7.
48. Prado-Serrano A., Huerta-Fosado A. Prevalencia ecográfica del desprendimiento de retina en el Hospital General de México. *Rev Mex Oftalmol*; 2001; 75(4): 124-128
49. Price MO, Price FW Jr. Descemet's stripping with endothelial keratoplasty: comparative outcomes with microkeratome-dissected and manually dissected donor tissue. *Ophthalmology* 2006;113(11):1936-42.
50. Price MO, Baig KM, Brubaker JW, Price FW Jr. Randomized, prospective comparison of precut vs surgeon-dissected grafts for descemet stripping automated endothelial keratoplasty. *Am J Ophthalmol*. 2008;146(1):36-41. Epub 2008 Apr 24.
51. Richard J, Hoffart L, Chavane F, Ridings B, Conrath J. Corneal endothelial cell loss after cataract extraction by using ultrasound phacoemulsification versus a fluid-based system. *Cornea*. 2008;27(1):17-21.

52. Sackett DL, Rosenberg WMC, Gary JAM, Haynes RB, Richardson WS. Evidence based medicine: what is it and what it isn't. *BMJ* 1996;312:71-72
53. Sandoval HP, de Castro LE, Vroman DT, Solomon KD. Randomized, double-masked clinical trial evaluating corneal endothelial cell loss after cataract extraction and intraocular lens implantation: Fluid-based system versus ultrasound phacoemulsification. *Cornea*. 2006;25(9):1043-5.
54. Sonmez B, Kim BT, Aldave AJ. Amniotic membrane transplantation with anterior stromal micropuncture for treatment of painful bullous keratopathy in eyes with poor visual potential. *Cornea*. 2007;26(2):227-9.
55. Terry MA, Shamie N, Chen ES, Phillips PM, Hoar KL, Friend DJ. Precut tissue for Descemet's stripping automated endothelial keratoplasty: vision, astigmatism, and endothelial survival. *Ophthalmology*. 2009;116(2):248-56. Epub 2008 Dec 16.
56. Valdez-García J., Morales Lozano B., Gonzalez-Gonzalez L., et al. Resultados del transpante de cornea en pacientes con queratopatía bulosa. *Rev Mex Oftalmol*; 2005;79(5):242-244.
57. Valdez-García J., Pauli K., Madrid-Valero G. Analisis morfometrico automatizado del ojo contralateral en queratopatía bulosa pseudofaquica. *Rev Mex Oftalmol*; 2000; 74(6):267-270.
58. Vasavada V, Vasavada V, Dixit NV, Raj SM, Vasavada AR. Comparison between Ringer's lactate and balanced salt solution on postoperative outcomes after phacoemulsification: a randomized clinical trial. *Indian J Ophthalmol*. 2009 ;57(3):191-5.
59. Vyas S, Rathi V. Combined phototherapeutic keratectomy and amniotic membrane grafts for symptomatic bullous keratopathy. *Cornea*. 2009;28(9):1028-31.
60. Wang X, Wang W, Xu J, Wang Y. Analysis of causes of bullous keratopathy in East China: a 10-year retrospective study. *Graefes Arch Clin Exp Ophthalmol*. 2011 Jan 8. [Epub ahead of print] DOI 10.1007/s00417-010-1606-4
61. Walkow T, Anders N, Klebe S. Endothelial cell loss after phacoemulsification: relation to preoperative and intraoperative parameters. *J Cataract Refract Surg*. 2000;26(5):727-32.
62. Yeh SI, Liu TS, Ho CC, Cheng HC. In vivo confocal microscopy of combined pre-descemet membrane corneal dystrophy and fuchs endothelial dystrophy. *Cornea*. 2011;30(2):222-4.
63. Wirbelauer C, Winkler J, Bastian GO, Häberle H, Pham DT. Histopathological correlation of corneal diseases with optical coherence tomography. *Graefes Arch Clin Exp Ophthalmol*. 2002;240(9):727-34. Epub 2002 Aug 24.

## 8. AGRADECIMIENTOS.

El grupo de trabajo manifiesta su sincero agradecimiento a quienes hicieron posible la elaboración de esta guía, por contribuir en la planeación, la movilización de los profesionales de salud, la organización de las reuniones y talleres, la integración del grupo de trabajo, la realización del protocolo de búsqueda y la concepción del documento, así como su solidaridad institucional.

### Instituto Mexicano de Seguro Social / IMSS

NOMBRE	CARGO/ADSCRIPCIÓN
Srita. Martha Alicia Carmona Caudillo	Secretaría División de Excelencia Clínica. Coordinación de UMAE
Sr. Carlos Hernández Bautista	Mensajería División de Excelencia Clínica. Coordinación de UMAE
Lic. Abraham Ruiz López	Edición División de Excelencia Clínica. Coordinación de UMAE (Comisionado UMAE HG CMN La Raza)

## 9. COMITÉ ACADÉMICO.

### Instituto Mexicano del Seguro Social, División de Excelencia Clínica Coordinación de Unidades Médicas de Alta Especialidad / CUMAE

Dr. José de Jesús González Izquierdo	Coordinador de Unidades Médicas de Alta Especialidad
Dr. Arturo Viniegra Osorio	Jefe de División
Dra. Laura del Pilar Torres Arreola	Jefa de Área de Desarrollo de Guías de Práctica Clínica
Dra. Adriana Abigail Valenzuela Flores	Jefa de Área de Innovación de Procesos Clínicos
Dra. María del Rocío Rábago Rodríguez	Jefa del Área de Implantación y Evaluación de Guías de Práctica Clínica
Dra. Rita Delia Díaz Ramos	Jefa de Área de Proyectos y Programas Clínicos
Dr. Rodolfo de Jesús Castaño Guerra	Je fe de área
Dra. María Luisa Peralta Pedrero	Coordinadora de Programas Médicos
Dr. Antonio Barrera Cruz	Coordinador de Programas Médicos
Dra. Virginia Rosario Cortés Casimiro	Coordinadora de Programas Médicos
Dra. Aidé María Sandoval Mex	Coordinadora de Programas Médicos
Dra. Yuribia Karina Millán Gámez	Coordinadora de Programas Médicos
Dr. Carlos Martínez Murillo	Coordinador de Programas Médicos
Dra. María Antonia Basavilvazo Rodríguez	Coordinadora de Programas Médicos
Dr. Juan Humberto Medina Chávez	Coordinador de Programas Médicos
Dr. Juan Bernardo Bruce Diamond Hernández	Comisionado a la División de Excelencia Clínica
Lic. María Eugenia Mancilla García	Coordinadora de Programas de Enfermería
Lic. Héctor Dorantes Delgado	Analista Coordinador



## 10. DIRECTORIO SECTORIAL Y DEL CENTRO DESARROLLADOR

### Directorio sectorial.

#### Secretaría de Salud

Dr. José Ángel Córdova Villalobos

#### Secretario de Salud

#### Instituto Mexicano del Seguro Social / IMSS

Mtro. Daniel Karam Toumeh

#### Director General

#### Instituto de Seguridad y Servicios Sociales para los Trabajadores del Estado / ISSSTE

Lic. Jesús Villalobos López

#### Director General

#### Sistema Nacional para el Desarrollo Integral de la Familia / DIF

Lic. María Cecilia Landerreche Gómez Morín

#### Titular del organismo SNDIF

#### Petróleos Mexicanos / PEMEX

Dr. Juan José Suárez Coppel

#### Director General

#### Secretaría de Marina

Almirante Mariano Francisco Saynez Mendoza

#### Secretario de Marina

#### Secretaría de la Defensa Nacional

General Guillermo Galván Galván

#### Secretario de la Defensa Nacional

#### Consejo de Salubridad General

Dr. Enrique Ruelas Barajas

#### Secretario del Consejo de Salubridad General

### Directorio institucional.

#### Instituto Mexicano del Seguro Social

Dr. Santiago Echevarría Zuno

#### Director de Prestaciones Médicas

Dr. Fernando José Sandoval Castellanos

#### Titular de la Unidad de Atención Médica

Dr. José de Jesús González Izquierdo

#### Coordinador de Unidades Médicas de Alta Especialidad

Dra. Leticia Aguilar Sánchez

#### Coordinadora de Áreas Médicas

Dr. Arturo Viniegra Osorio

#### División de Excelencia Clínica

## 11. COMITÉ NACIONAL DE GUÍAS DE PRÁCTICA CLÍNICA

Dra. Maki Esther Ortiz Domínguez	Presidenta
<b>Subsecretaría de Integración y Desarrollo del Sector Salud</b>	
M en A María Luisa González Rétiz	Titular y Suplente del presidente del CNGPC
<b>Directora General del Centro Nacional de Excelencia Tecnológica en Salud</b>	
Dr. Esteban Hernández San Román	Secretario Técnico
<b>Director de Evaluación de Tecnologías en Salud, CENETEC</b>	
Dr. Mauricio Hernández Ávila	Titular
<b>Subsecretario de Prevención y Promoción de la Salud</b>	
Dr. Romeo Rodríguez Suárez	Titular
<b>Titular de la Comisión Coordinadora de Institutos Nacionales de Salud y Hospitales de Alta Especialidad</b>	
Mtro. Salomón Chertorivski Woldenberg	Titular
<b>Comisionado Nacional de Protección Social en Salud</b>	
Dr. Jorge Manuel Sánchez González	Titular
<b>Secretario Técnico del Consejo Nacional de Salud</b>	
Dr. Pedro Rizo Ríos	Titular
<b>Director General Adjunto de Priorización del Consejo de Salubridad General</b>	
General de Brigada M. C. Ángel Sergio Olivares Morales	Titular
<b>Director General de Sanidad Militar de la Secretaría de la Defensa Nacional</b>	
Vicealmirante Servicio de Sanidad Naval, M. C. Rafael Ángel Delgado Nieto	Titular
<b>Director General Adjunto de Sanidad Naval de la Secretaría de Marina, Armada de México</b>	
Dr. Santiago Echevarría Zuno	Titular
<b>Director de Prestaciones Médicas del Instituto Mexicano del Seguro Social</b>	
Dr. Gabriel Ricardo Manuell Lee	Titular
<b>Director Médico del Instituto de Seguridad y Servicios Sociales de los Trabajadores del Estado</b>	
Dr. Víctor Manuel Vázquez Zárate	Titular
<b>Subdirector de Servicios de Salud de Petróleos Mexicanos</b>	
Lic. Guadalupe Fernández Vega Albafull	Titular
<b>Directora General de Rehabilitación y Asistencia Social del Sistema Nacional para el Desarrollo Integral de la Familia</b>	
Dr. Germán Enrique Fajardo Dolci	Titular
<b>Comisionado Nacional de Arbitraje Médico</b>	
Dr. Rafael A. L. Santana Mondragón	Titular
<b>Director General de Calidad y Educación en Salud</b>	
Dr. Francisco Garrido Latorre	Titular
<b>Director General de Evaluación del Desempeño</b>	
Dra. Gabriela Villarreal Levy	Titular
<b>Directora General de Información en Salud</b>	
Dr. James Gómez Montes	Titular 2011-2012
<b>Director General de los Servicios de Salud y Director General del Instituto de Salud en el Estado de Chiapas</b>	
Dr. José Armando Ahued Ortega	Titular 2011-2012
<b>Secretario de Salud del Gobierno del Distrito Federal</b>	
Dr. José Jesús Bernardo Campillo García	Titular 2011-2012
<b>Secretario de Salud Pública y Presidente Ejecutivo de los Servicios de Salud en el Estado de Sonora</b>	
Dr. David Kershenobich Stalnikowitz	Titular
<b>Presidente de la Academia Nacional de Medicina</b>	
Acad. Dr. Francisco Javier Ochoa Carrillo	Titular
<b>Presidente de la Academia Mexicana de Cirugía</b>	
Dra. Mercedes Juan López	Asesor Permanente
<b>Presidente Ejecutivo de la Fundación Mexicana para la Salud</b>	
Dr. Jesús Eduardo Noyola Bernal	Asesor Permanente
<b>Presidente de la Asociación Mexicana de Facultades y Escuelas de Medicina</b>	
Dr. Francisco Bañuelos Téllez	Asesor Permanente
<b>Presidente de la Asociación Mexicana de Hospitales</b>	
Dr. Sigfrido Rangel Fraustro	Asesor Permanente
<b>Presidente de la Sociedad Mexicana de Calidad de Atención a la Salud</b>	