

GOBIERNO FEDERAL



SALUD

**Guía de Referencia
Rápida**

SEDENA

SEMAR

**Diagnóstico y Manejo del
Orzuelo y Chalazión**

GPC

Guía de Práctica Clínica

Catálogo maestro de guías de práctica clínica: **IMSS-316-10**

CONSEJO DE
SALUBRIDAD GENERAL



DIF
SISTEMA NACIONAL
PARA EL DESARROLLO
INTEGRAL DE LA FAMILIA



Vivir Mejor

GUÍA DE REFERENCIA RÁPIDA

H00 Orzuelo y Chalazión

GPC

Diagnóstico y Manejo del Orzuelo y Chalazión

ISBN en trámite

DEFINICION

Orzuelo: Es una inflamación aguda de los párpados, que se caracteriza por una inflamación externa (afectando folículos pilosos, o asociada con glándulas de Zeis y Moll) o una inflamación interna (afectando las glándulas de Meibomio). El orzuelo externo ocurre en la superficie de la piel, en el borde de los párpados. El orzuelo interno se presenta sobre la conjuntiva tarsal.

Chalazión.- Es una inflamación granulomatosa de las glándulas sebáceas de meibomio que puede presentarse en forma espontánea o secundaria a un orzuelo o meibomitis aguda, puede requerir escisión, debido a que en su mayoría son estériles y no se requiere terapia antibiótica.

FACTORES DE RIESGO

- Blefaritis crónica
- Rosácea
- Diabetes mellitus
- Dermatitis seborreica
- Inmuno deprimidos
- Embarazo

DIAGNÓSTICO

Orzuelo

- Absceso, hiperemia
- Edema localizado o difuso del borde palpebral
- Dolor localizado
- Queratinización del conducto glandular
- Pápula o pústula en el borde palpebral con o sin secreción en conjuntiva.
- La eversión palpebral muestra una pústula diagnóstico de orzuelo interno

Chalazión

- Nódulo subcutáneo en el tarso bien definido, elevado, no doloroso de 2-8mm de diámetro
- La eversión palpebral puede mostrar granuloma conjuntival externa
- Lesión única o múltiple
- Puede ser recurrente
- Puede drenar a través de la piel
- Algunas veces produce visión borrosa por astigmatismo inducido

DIAGNÓSTICO DIFERENCIAL

de orzuelo

- Celulitis preseptal
- Hematoma palpebral
- Dacriocistitis aguda
- Chalazión
- Carcinoma de glándula sebácea

de chalazión

- Orzuelo externo e interno
- Quiste sebáceo de piel
- Carcinoma de glándula sebácea

TRATAMIENTO NO FARMACOLOGICO

Se recomienda higiene del borde palpebral con un hisopo de algodón (pero no más allá de la unión mucocutánea)

Utilizar champú de bebé o solución de bicarbonato de sodio

-Lavar dos veces al día al principio, cuando mejore reducir a una vez al día

-Realizar presión del borde palpebral con el hisopo

-Colocar compresas calientes para aflojar collaretos y costras 3 a 4 veces al día, de 5 a 10 minutos en el área de la lesión

-Orientar sobre el uso de cosméticos

-Tratar la dermatitis seborreica con shampoo que contengan sulfuro de selenio o ketoconazol

-La erradicación total de la blefaritis puede no ser posible, pero el cumplimiento a largo plazo con estas medidas deberían reducir los síntomas, número de recaídas y gravedad

TRATAMIENTO FARMACOLOGICO DE ORZUELO

- Para el manejo local del orzuelo se recomienda utilizar cloramfenicol, bacitracina o eritromicina en ungüento 3 veces al día por 7 días
- Los antibióticos sistémicos no son necesarios a menos que exista enfermedad asociada.

TRATAMIENTO FARMACOLOGICO DE CHALAZIÓN

El tratamiento de elección es la incisión y curetaje de la lesión en el consultorio

Se recomienda realizar de primera intención la incisión y curetaje de lesiones mayores de 6 mm cuando el tratamiento conservador no ha funcionado

Puede realizarse inyección intralesional con acetato de triamcinolona en lesiones menores de 4 mm. Aplicar 0.2 ml/5-10 mg, en lesiones de 4 a 6 mm 0.2 ml/20-40 mg y lesiones de mayores de 6mm se beneficiaran de la incisión y curetaje

COMPLICACIONES

Es muy inusual que se presenten complicaciones, sin embargo deben considerarse

1. Antes del tratamiento:
 - Absceso de la capsula de tenon
 - Celulitis
2. Durante y después del tratamiento
 - Hemorragias

- Alteraciones en el crecimiento de las pestañas
- Deformidad palpebral
- Fístula palpebral

INCAPACIDAD

Se recomienda 3 días de incapacidad laboral en los casos en que se realiza escisión de chalazión. Situaciones especiales quedan a criterio del médico.

Quedando a criterio del médico las situaciones especiales

REFERENCIA Y CONTRARREFERENCIA

El tratamiento conservador debe ser intentado durante 3 meses para evaluar la respuesta, y en los casos que no exista mejoría realizar envío ordinario a oftalmología

Los pacientes que no responden a tratamiento médico de orzuelo y evolucionan a chalazión deberán ser enviados para tratamiento oftalmológico.

Se sugiere envío urgente a pacientes que presenten:

- Disminución de agudeza visual
- Hiperemia, edema y dolor palpebral
- Afección de la cornea

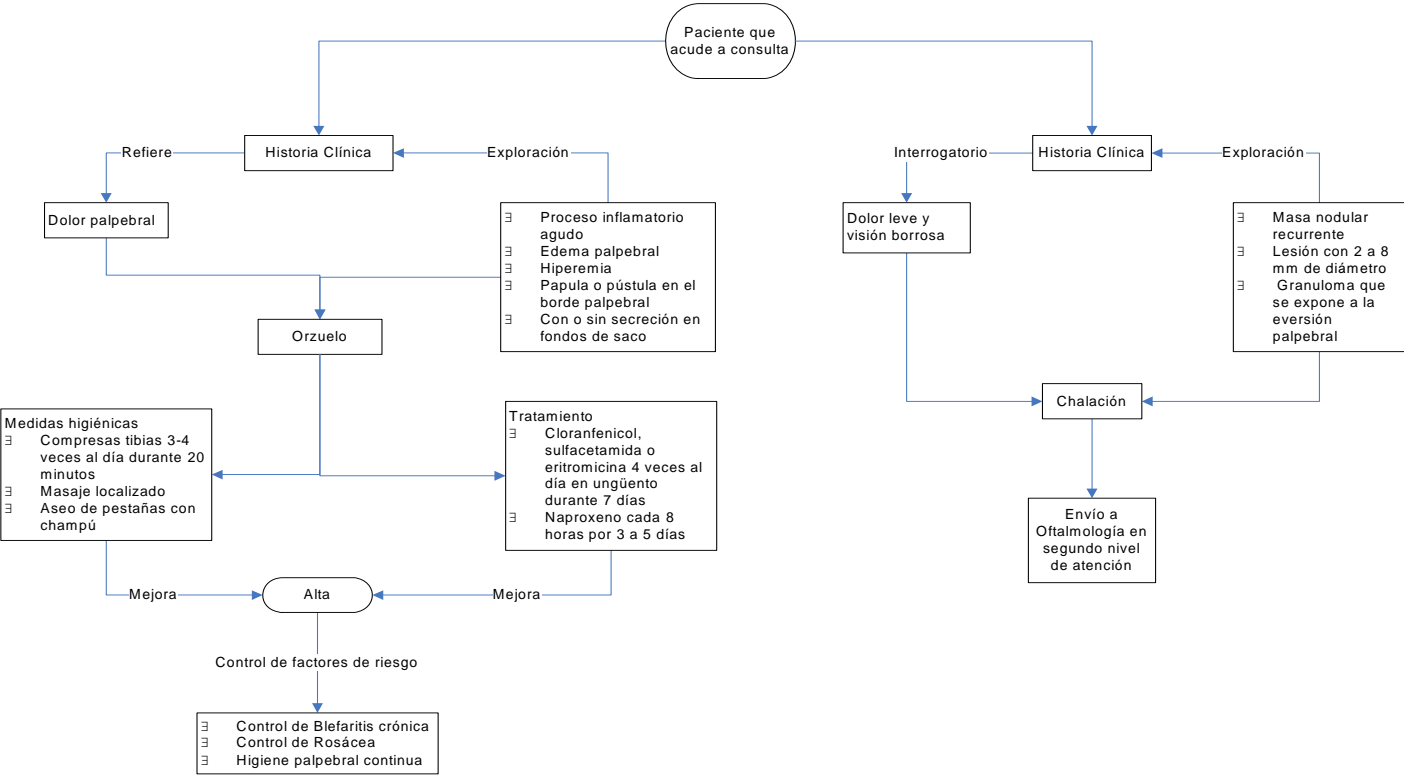
Pacientes con aplicación de triamcinolona intralesional se sugiere revisión al mes y en caso de remisión alta a su UMF. Casos que no responden realizar incisión y curetaje.

Revisión 3 días después de la incisión y curetaje y de no existir complicaciones alta a su UMF

La contrarreferencia se llevará a cabo 3 días después de la incisión y curetaje

ALGORITMOS

Algoritmo 1. Orzuelo y Chalazión en el Primer Nivel de Atención



Algoritmo 2. Orzuelo y Chalazión en el Segundo Nivel de Atención

